CONTRIBUTION A LA PATHOLOGIE

DU

DIVERTICULE

DE MECKEL

Digitized by the Internet Archive
in 2015

https://archive.org/details/b21702676

CONTRIBUTION A LA PATHOLOGIE

DU

DIVERTICULE

DE MECKEL

PAR

Le Docteur Henri BLANC

ANCIEN INTERNE DES HOPITAUX DE PARIS

ROYAL COLLEGE OF PHYSICIANS, EDINR.
LIBRARY.

PARIS

G. STEINHEIL, ÉDITEUR

2, RUE CASIMIR-DELAVIGNE, 2

1899

R50081

Considérations générales et division du sujet.

« Dès les premiers temps du développement de l'embryon les capuchons céphalique et caudal se recourbent l'un vers l'autre, tendant à rétrécir de plus en plus l'espace qui les sépare ; ce même resserrement s'accomplit dans le sens latéral. L'embryon est, dès lors, appendu à la vésicule ombilicale, dont il émerge pour ainsi dire. La portion rétrécie prend le nom d'ombilic, la cavité de la vésicule ombilicale se continuant avec ce qui sera plus tard la cavité intestinale. Au deuxième mois embryonnaire la cavité intestinale se ferme, constituant un tube qui reste en communication avec la vésicule ombilicale par un petit canal dit *canal vitellin*, *canal omphalo-mésentérique*. Normalement, au troisième mois, ce canal s'oblitère ; et l'intestin, séparé de toute connexion avec l'ombilic, devient libre dans la cavité abdominale. Dans quelques cas, au contraire, le canal vitellin persiste, et l'anse intestinale qui le porte ou bien restera adhérente à l'ombilic par son intermédiaire, ou bien sera libre dans l'abdomen ; mais elle conservera un appendice plus ou moins long en communication avec sa cavité (1). »

Cet appendice porte le nom de *diverticule de Meckel* (2). C'est cet auteur qui le premier l'a bien étudié, et a montré qu'il dérivait des restes du canal omphalo-mésentérique. Cette opinion, longtemps objet de controverses, est aujourd'hui adoptée par la plupart des embryologistes et la théorie d'Oken voulant faire du diverticule iléal une dépendance de l'allantoïde est complètement abandonnée.

Il en est de même des opinions de Fleishman et de Lucae ; celui-ci admettant que des deux parties qui vont constituer le tube digestif, l'une se développe complètement et l'autre reste stationnaire et devient le diverticule iléal ; celui-là soutenant que cet organe est le produit d'une force plastique trop active (?).

(1) Kirmisson, *Bull. méd.*, 1897, p. 465.
(2) Meckel, *Anat.*, t. III.

Il reste donc bien établi et bien entendu que le diverticule de Meckel représente les débris du canal omphalo-mésentérique sous la forme d'un cul-de-sac de profondeur variable, rattaché à l'ombilic soit par un cordon filamenteux, soit par un tube communiquant avec la cavité intestinale, et s'engageant par son bout supérieur dans l'anneau ombilical.

Or, disons-le dès maintenant, par suite d'une terminologie défectueuse qui ne va pas sans une certaine confusion, on appelle aussi diverticules de Meckel certains organes en forme de doigt de gant, appendus à l'iléon, libres dans la cavité péritonéale, ne présentant à leur sommet aucune trace d'insertion ligamenteuse les reliant à l'ombilic, et souvent munis d'un méso qui les rattache à l'anse intestinale dont ils émergent.

Il semble cependant qu'il y ait une distinction à établir entre ces deux modalités de diverticules vrais de l'iléon : si les premiers ont un intérêt et une explication embryologiques incontestables, les seconds paraissent n'être qu'une anomalie de caractère ancestral, et rappellent les appendices analogues que l'on retrouve au même endroit chez certains animaux et en particulier chez les rongeurs (Augier, Gilis). Aussi vaudrait-il mieux peut-être réserver aux premiers seuls la dénomination de diverticules de Meckel, gardant pour les autres le terme d'appendices iléaux.

Quoi qu'il en soit, les uns et les autres peuvent être le point de départ de malformations et d'accidents dont nous nous proposons de faire l'histoire dans ce travail : à défaut d'autre mérite nous essaierons d'avoir celui d'être clair et bref. Nous diviserons la pathologie du diverticule de Meckel en deux grandes parties ; dans la première, la plus vaste et la mieux connue, rentrent toutes les anomalies auxquelles donnent lieu les restes plus ou moins canaliculés du conduit vitellin :

1° Nous voyons le diverticule, libre dans la cavité abdominale ou adhérent, causer *l'occlusion intestinale*, soit sous forme de bride, soit sous forme de nœud (*nœuds diverticulaires*), soit en entraînant l'invagination de l'intestin dont il émerge, soit enfin en devenant le siège d'un véritable volvulus.

2° Le diverticule de Meckel peut aussi faire partie du contenu d'une hernie et donner naissance aux mêmes accidents d'étranglement que les autres segments du tube digestif (histoire des *hernies diverticulaires*).

3° Resté béant et adhérent à l'ombilic il est étroitement lié à l'histoire des *fistules stercorales de l'ombilic*.

4° Un degré de plus et l'on voit se produire le *Prolapsus ombilical du diverticule*.

5° Que la communication avec l'intestin soit interrompue, mais que le conduit persiste à l'état canaliculaire dans une partie de son trajet, nous le verrons devenir l'origine de formations kystiques très rares, il est vrai, mais pouvant revêtir les formes les plus variées (*kystes diverticulaires*).

6° Enfin l'existence du diverticule de Meckel donne l'explication de certaines petites tumeurs, solides, congénitales de l'ombilic, véritables adénomes développés aux dépens de la muqueuse intestinale (*tumeurs adénoïdes diverticulaires* de Lannelongue).

Toutes ces anomalies, avec les faits pathologiques qui en découlent, ont été plus ou moins complètement étudiées sinon dans les traités, qui écrivent à peine le mot diverticule de Meckel, du moins dans des travaux originaux. Nous verrons néanmoins que plus d'une question méritait d'être complétée, plus d'un fait d'être mis en lumière, plus d'un point d'être éclairci ou confirmé. Aussi dans cette première partie nous sommes-nous surtout attaché à l'étude de certains modes pathogéniques à peine connus de l'occlusion intestinale due au diverticule de Meckel ; nous voulons parler de l'*invagination* et du *volvulus diverticulaires* ; à la description des kystes diverticulaires et des tumeurs adénoïdes dont nous rapportons deux cas inédits : toutes choses qui nous ont paru demander à être mises en relief, tandis que nous passons plus rapidement sur les cas banals d'étranglement interne par un cordon, reste du canal vitellin, ou sur les fistules entéro-ombilicales d'origine diverticulaire.

Voilà pour la première partie, la plus longue à cause de la multitude des faits, comprenant l'histoire des anomalies, avec les com-

plications, auxquelles peut donner lieu la persistance du diverticule iléal.

Mais ce n'est pas là toute la pathologie de cet organe : il est un dernier chapitre de son histoire, bien intéressant et bien curieux et qui cependant paraît être à peu près complètement ignoré, en France tout au moins. Nous voulons parler des lésions inflammatoires dont les parois du diverticule peuvent être frappées. Reproduisant la structure de l'intestin, auquel il est appendu, recouvert du péritoine qui lui forme souvent un méso, communiquant plus ou moins largement avec la cavité iléale, le diverticule de Meckel, libre dans l'abdomen, peut devenir le siège de lésions inflammatoires variées dans leur forme et dans leur degré. Localisée aux parois, pouvant aboutir à la gangrène et à la perforation du diverticule, cette inflammation deviendra le point de départ de toute une série d'accidents dont le premier terme sera la diverticulite pariétale et les derniers la péritonite circonscrite péri-diverticulaire et la péritonite généralisée.

En un mot nous chercherons à établir qu'il se passe pour le diverticule de Meckel ce qui se passe pour l'appendice iléo-cæcal, et, à la fin du parallèle que nous essaierons de soutenir entre les différentes formes que revêt le processus inflammatoire dans l'un et l'autre organe, nous demanderons qu'on accorde désormais, dans le vaste cadre de la pathologie abdominale, une petite place pour la *diverticulite*, nom sous lequel nous étudierons l'inflammation du diverticule intestinal.

PREMIERE PARTIE

ANOMALIES DUES A LA PERSISTANCE DU DIVERTICULE DE MECKEL

CHAPITRE PREMIER

Occlusion intestinale par le diverticule de Meckel.

De tous les accidents dus à la persistance du conduit omphalo-mésentérique, le plus fréquent et le mieux étudié est, sans contredit, l'occlusion intestinale. Cette redoutable complication, une des plus graves dans l'histoire pathologique du diverticule de Meckel, a dès longtemps été signalée ; et, depuis le mémoire de Parise à l'Académie (1851) jusqu'à la thèse d'Augier (1888) elle a fait l'objet de nombreux travaux, parmi lesquels une mention spéciale doit être accordée à la thèse de Besnier (1860) et à celle de Cazin (1862).

Lorsque le diverticule persiste, deux cas, nous l'avons vu, peuvent se présenter : ou bien il reste adhérent à l'ombilic, ou bien perdant toute connexion avec la paroi abdominale il devient un diverticulum de l'iléon libre dans la cavité péritonéale. Or, dans ces deux conditions, il peut devenir le point de départ d'étranglements internes. Ce n'est pas tout ; dans certains cas, exceptionnels il est vrai, mais bien intéressants, il semble intervenir dans la production d'une forme particulière d'invagination intestinale. Enfin, tout comme l'intestin dont il émerge, il peut être le siège de volvulus, et provoquer encore, par ce processus, le syndrome de l'occlusion aiguë. C'est l'histoire de ces différentes formes pathogéniques de l'étranglement que nous allons essayer d'esquisser.

A. — Diverticule adhérent à l'ombilic.

Nous passerons rapidement sur les cas d'occlusion intestinale produite par la persistance des restes du canal vitellin allant de l'iléon à l'ombilic, et cela pour deux raisons : la première est que cette variété est rare, la seconde est qu'elle n'offre qu'un intérêt secondaire, rentrant dans la classe des étranglements internes par brides. Il est facile, en effet, de concevoir le mécanisme de l'occlusion dans ces cas-là : le diverticule représente une corde, une sangle tendue au devant de la masse intestinale, qui peut, à un moment donné, venir s'étrangler sur elle.

Quant à la rareté de cette variété pathogénique d'occlusion, nous n'en voulons pour preuve que les recherches de T. N. Kelynack (1) qui, sur 1,446 sujets examinés, n'a trouvé que 18 diverticules de Meckel et pas un ne s'étendait jusqu'à l'ombilic. Aussi croyons-nous devoir reproduire l'observation suivante de M. Hartman, où les conditions exceptionnelles dont nous parlons, c'est-à-dire la persistance jusqu'à l'ombilic d'un canal vitellin causant l'étranglement, sont réunies, observation d'ailleurs intéressante à plus d'un titre, et sur laquelle nous aurons à revenir plus loin.

Obs. 1. — *Occlusion intestinale par un diverticule de Meckel persistant.* — Hartmann, *Bull. Soc. chir.*, mars 1898 (résumée). — J. J..., âgé de 29 ans, d'une bonne santé habituelle, est pris brusquement le 12 juin 1897 de douleurs abdominales rapidement généralisées avec vomissements d'abord alimentaires, puis porracés.

Dans les jours qui suivent les vomissements continuent ; constipation opiniâtre, pas de gaz ; ballonnement du ventre allant croissant.

Le 17, ventre ballonné, douloureux surtout dans la fosse iliaque droite, tympanique.

L'ombilic est le siège d'un léger suintement ; il présente un petit bourgeon d'apparence charnue au fond du creux : ce détail est complètement inconnu du malade qui n'y a jamais prêté attention.

Laparotomie médiane sous-ombilicale. Il s'écoule une notable quantité de sérosité. Les anses grêles sont rouges, dilatées. Après quelques instants de recherches, on tombe sur la partie étranglée. L'intestin se divise en trois branches d'égal volume, toutes trois distendues. Se rap-

(1) Kelynack, *Brit. med. J.*, London, 1897, p. 459.

pelant à ce moment l'aspect général que présentait l'ombilic, M. Hartmann songe à la persistance d'un canal omphalo-mésentérique.

« Descendant la branche inférieure verticale du T, constitué par cet intestin distendu, nous le voyons presque immédiatement se recourber en arrière de la branche horizontale, pour remonter derrière elle et se continuer à peu de distance avec un cordon d'apparence fibreuse qui s'insère à la face profonde de la cicatrice ombilicale.

« Prolongeant notre incision en haut, nous circonscrivons l'ombilic, l'enveloppons dans de la gaze stérilisée, et le faisons passer successivement en arrière, puis au-dessous de l'anse étranglée avec laquelle, du reste, se continue l'ensemble formé par la cicatrice ombilicale, le cordon d'apparence fibreuse et le diverticule intestinal. »

L'étranglement est levé ; mais il semble exister immédiatement au-dessous de l'insertion du diverticule un rétrécissement. Entérectomie et entérorraphie circulaire.

Guérison obtenue sans incident.

Examen de la pièce. — Le diverticule présente une forme générale en massue, étant notablement comprimé à son insertion sur le bord convexe de l'intestin. Sa largeur est de quatre centimètres, sa longueur de six. Il se continue avec un cordon d'apparence fibreuse dont le diamètre est de 4 millimètres et la longueur de 3 cm. 1/2. Ce cordon se termine dans le bourgeon décrit dans la cicatrice ombilicale.

1° *Coupes de la partie comprimée.* — Paroi très amincie. Infiltration sanguine de toutes les tuniques. Cette infiltration, légère dans la couche péritonéale, est plus marquée dans la couche musculaire et dans la sous-muqueuse. Les noyaux des fibres musculaires semblent se colorer difficilement. La muqueuse a totalement disparu.

2° *Coupes de la partie d'apparence saine.* — Péritoine, couche sous-péritonéale et tunique musculaire offrent l'aspect identique à celui d'un intestin normal : couche sous-muqueuse saine ; glandes de la muqueuse volumineuses et ramifiées, entre les glandes infiltration embryonnaire assez marquée.

3° *Coupes au niveau du cordon d'apparence fibreuse.* — Ce cordon est constitué par des couches musculaires concentriques ; la couche externe est formée de fibres parallèles au cordon, la couche interne de fibres circulaires. Dans ces deux couches peu de tissu fibreux. Le centre du cordon est formé d'un amas glandulaire constitué par de gros tubes tapissés par un épithélium cylindrique à cellules volumineuses. La lumière de ces conduits glandulaires est large ; peu de tissu cellulaire entre eux.

B. — **Diverticule libre dans la cavité abdominale.**

Ici nous devons considérer deux cas : ou bien le diverticule reste

libre jusqu'au moment de l'étranglement ; ou bien il contracte des adhérences secondaires avec des organes voisins.

1° Diverticule libre. Nœuds diverticulaires de Parise. — Ayant perdu toute connexion avec l'ombilic le diverticule de Meckel peut s'enrouler autour d'une anse intestinale et déterminer des accidents d'occlusion aiguë. Ceux-ci auront d'autant plus de tendance à se produire que l'appendice iléal sera plus long, et nous savons qu'il peut atteindre jusqu'à 23 centimètres (Guinard) (1).

Dans un mémoire célèbre à l'Académie (1851) Parise étudie cette forme d'étranglement interne et décrit deux variétés de *nœuds diverticulaires :* le nœud à *anse simple,* et le nœud à *anse double.*

« Dans la première variété le diverticule saisit l'anse qui lui est immédiatement supérieure ou inférieure, en contourne le pédicule, passe au-dessous de sa propre origine, en se plaçant entre elle et l'intestin qui lui a donné naissance et enfin se dilate en ampoule. Parise fait jouer le plus grand rôle à l'ampoule terminale, il la compare au nœud solide que l'on fait sur l'un des chefs d'un nœud coulant pour en assurer la solidité ; c'est elle qui maintient l'étranglement, et la tension de l'anse étranglée augmentant de plus en plus, le nœud tend à devenir de plus en plus fixe » (Augier).

L'observation de W. Gruber en est un exemple (2). Dans la deuxième variété de nœud diverticulaire on trouve deux anses prises dans le nœud, l'une immédiatement supérieure, l'autre immédiatement inférieure à l'origine du diverticule. La première ou *anse nodale* est analogue à celle du nœud simple. La seconde a exécuté sur son pédicule un mouvement de rotation, avant que le diverticule ait saisi l'anse nodale. Parise lui donne le nom d'*anse rotatoire.* Il l'a décrite d'après un cas unique (3), observé par Michel Lévy.

A côté de ces faits où la formation d'un nœud est le phénomène capital, indispensable à la production de l'étranglement, il en est d'autres où ce mécanisme ne peut pas être invoqué ! Témoin le cas de Gilette (4) où on trouva un rétrécissement de l'iléon au-dessus

(1) A. Guinard, *Soc. chir.*, 1898, p. 189.
(2) W. Gruber, *Petersb. med. Zeits.*, 1861.
(3) Michel Lévy, *Gaz. méd.*, 1845, p. 129.
(4) Gilette, *Union médicale*, 1883.

de l'abouchement d'un diverticule nullement enroulé autour de l'intestin. L'auteur pense qu'il s'était produit une *coudure*, puis exagération de cet état, tant sous l'influence de la dilatation du bout supérieur de l'intestin, que de la traction exercée par le diverticule.

Enfin dans l'observation qui fait le point de départ de sa thèse, Augier invoque des conditions multiples : torsion sur l'axe du tube intestinal produite par le changement de position du diverticule ; maintien de celui-ci dans sa nouvelle situation par le poids des matières qui l'encombraient, et la pression des anses qui le recouvraient ; existence au-dessus de son point d'abouchement d'un rétrécissement contribuant à rendre l'occlusion plus complète.

2° Diverticule devenu adhérent. — Normalement le diverticule est libre et tourné en haut ; mais il peut se remplir de matières et rester distendu ; il peut devenir le siège de lésions inflammatoires. De là exsudation légère, réaction péritonéale locale, circonscrite, organisation de fausses membranes, de brides qui vont fixer notre appendice dans les positions les plus variables aux parties voisines les plus diverses. Ces adhérences portent, dans la majorité des cas, sur le cul-de-sac terminal, quelquefois sur le corps même de l'organe.

Où se font-elles ? En des points bien différents : A la paroi abdominale, le plus souvent à droite de l'ombilic ;

A l'intestin grêle, et dans ces cas presque toujours l'adhérence se fait à la partie voisine de l'origine du diverticule ;

Au gros intestin, surtout au cæcum ;

A un appendice épiploïque du côlon descendant ;

Nous faisons ici allusion au cas de Jamain (1) dans lequel l'extrémité du diverticule allait adhérer à un appendice épiploïque du côlon descendant, en se dirigeant transversalement, et en passant au devant d'une masse d'intestin grêle qu'il étranglait.

Au mésentère (très fréquent) ;

Enfin les adhérences sont multiples, se faisant à la fois à la paroi abdominale, à l'intestin grêle, au mésentère.

Tantôt immédiates, tantôt par l'intermédiaire d'une bride, elles se

(1) Jamain, *Soc. anat.*, t. XVI, p. 74.

font quelquefois par le filament omphalo-mésentérique ou encore au moyen d'un prolongement du péritoine.

Voilà le diverticule devenu fixe, par quel mécanisme va se produire l'étranglement ? Les dispositions sont variables :

Lorsqu'il est adhérent à la paroi, nous retombons dans les conditions réunies dans les cas de diverticule adhérent à l'ombilic ; sur cette corde tendue vient s'étrangler la masse intestinale.

Le plus souvent il se forme un *anneau*, constitué parfois presque uniquement par le diverticule et une faible portion de la paroi intestinale ou complété par l'intestin ou le mésentère, ou la paroi abdominale.

Plus rarement l'appendice iléal se contourne en spirale autour d'une ou de plusieurs anses.

L'anneau ne contient en général qu'une anse ; rarement deux ; exceptionnellement trois.

Il y a un seul tour de spire ou plusieurs. L'observation de Moscati, rapportée dans la thèse de Cazin, est un type d'étranglement par appendice iléal contourné en spirale. Celui-ci formait une espèce de lacs ligamenteux, entortillant par deux fois deux anses intestinales et se terminant en mésentère. Il y avait formation d'un véritable huit de chiffre et trois points d'étranglement (1).

Mécanisme de l'étranglement. — Deux explications sont possibles : ou bien l'intestin vient s'étrangler dans un anneau préformé ou bien la formation de l'anneau et la pénétration des anses dans l'orifice ainsi créé sont des phénomènes contemporains.

Cette dernière opinion a été surtout défendue par Besnier. « Placé entre les anses intestinales les plus voisines le diverticule devient pour elles un véritable lien dès qu'il a contracté des adhérences par son extrémité libre. Les anses restent ainsi emprisonnées mais sans compression véritable, jusqu'au moment où une circonstance quelconque vient diminuer l'arc de l'anneau ou augmenter le volume des parties contenues et développer une inflammation qui s'accompagne de tous les accidents qu'elle produit, par exemple, au niveau

(1) Cazin, Thèse de Paris, 1862.

d'un anneau herniaire. » Cette interprétation des faits doit être vraie dans la majorité des cas ; néanmoins elle ne saurait être invoquée dans certains faits où l'on a rencontré des adhérences anciennes et une anse intestinale jouant librement dans l'anneau diverticulaire (Cazin, obs. IX, XVII).

Quoi qu'il en soit « le rôle du diverticule est fort secondaire, dit Cazin, c'est un rôle passif ». Il y a là, selon nous, une exagération. Certes un reste plus ou moins canaliculé du diverticule de Meckel adhérent à l'ombilic étrangle l'intestin ; ou celui-ci passe au-dessous d'une bride omphalo-mésentérique qui le comprime ; rien d'actif dans la part de l'agent compresseur ; mais, dans les occlusions par anneau, nous croyons qu'il faut faire une plus large part au diverticule. Rappelons-nous d'abord que le point de départ de tous les accidents c'est l'adhérence du diverticule. Or cette adhérence a pour cause première une inflammation de cet organe, prédisposition éminemment favorable à la récidive. Que cette inflammation soit réveillée par les conditions nouvelles créées par l'engagement de l'intestin ou survienne dans un diverticule passant au devant d'une anse, mais sans la comprimer, et nous verrons cet appendice augmenter de volume, devenir rouge, turgescent, réagir sur le péritoine et sur l'intestin, et devenir alors dans la pathogénie de l'occlusion qui se prépare, un facteur non plus secondaire, mais très important. Nous aurons à revenir plus longuement sur ces inflammations du diverticule de Meckel. qui constituent, dans l'histoire pathologique de cet organe, un chapitre bien intéressant ; qu'il nous suffise dès maintenant de les signaler et de montrer quel est, selon nous, le rôle qu'elles sont appelées à jouer dans la pathogénie des occlusions intestinales diverticulaires.

Ce n'est pas d'ailleurs là une vue de l'esprit, une simple hypothèse. Il est toute une série d'observations d'étranglement par diverticule où les auteurs signalent les lésions quelquefois considérables de cet appendice, mais sans y attacher beaucoup d'importance. Nous le trouvons décrit comme étant fortement congestionné, « rouge brun à son extrémité » (Cazin, obs. IX), « bleu noirâtre » (Cazin, obs. XVIII) ; dans un cas il existait à sa base un point de sphacèle (Rayer), dans un autre on le trouve, au cours de l'opération, com-

plètement gangrené (Jackson). Et notons que, dans nombre de cas, nous pourrions dire dans la plupart, le diverticule n'a pas été examiné, et que les auteurs, insistant surtout sur les lésions intestinales, omettent volontiers de nous renseigner sur son état. Il est vrai aussi de dire que parfois réduit à une simple bride fibreuse, arrondie ou aplatie, le diverticule ne présente aucune lésion. Enfin, moitié canaliculé, moitié fibreux, il peut offrir des lésions en un point, et demeurer sain ailleurs, comme dans l'observation d'Hartmann rapportée plus haut (V. p. 13).

C. — **Invagination par le diverticule de Meckel.**

Les différents modes pathogéniques de l'occlusion intestinale par le diverticule iléal que nous venons d'exposer sont bien étudiés et bien connus : on a à les invoquer dans l'immense majorité des cas. Mais il est une autre catégorie de faits beaucoup plus rares et dont les ouvrages les plus complets ne font même pas mention, où l'arrêt au cours des matières est causé par un diverticule de Meckel *invaginé lui-même dans l'intestin* ou *ayant entraîné une invagination intestinale*. Nous le répétons, ces faits sont exceptionnels, ils constituent une véritable curiosité pathologique ; mais ils nous ont paru, par cela même, dignes d'être mis en lumière et nous avons tenu à montrer par les observations que nous avons pu recueillir dans la littérature médicale quelle gravité revêt l'allure de l'occlusion dans ces conditions.

L'invagination peut se produire de deux façons différentes : ou bien le diverticule de Meckel commence par s'invaginer dans l'intestin et entraîne secondairement l'invagination de ce dernier ; ou bien l'invagination intestinale se produit au niveau d'un diverticule sans que les parois de celui-ci soient retournées. Dans les deux modes il y a à considérer deux facteurs causant l'occlusion : premièrement l'existence à l'intérieur du canal intestinal d'un corps étranger s'opposant mécaniquement au passage des matières ; ensuite les troubles circulatoires aboutissant facilement à la gangrène et à la perforation de la paroi. L'observation II de Küttner est un exemple typique de l'association de ces deux processus.

Mais une question se pose : *Comment le diverticule cause-t-il l'invagination de l'intestin* ? Quand il s'est lui-même préalablement retourné en doigt de gant, il devient alors en quelque sorte un corps appendu à la muqueuse, de tous points comparable à un polype, et il est vraisemblable de supposer qu'il agit de la même façon dans la production de l'invagination. En ce qui concerne le retournement du diverticule lui-même, tantôt on peut l'expliquer, par la présence au fond de l'organe d'un polype (obs. IX), d'un pancréas accessoire (obs. VII), d'un amas adipeux (obs. III) ; tantôt on ne peut qu'invoquer les mouvements péristaltiques amenant peu à peu l'invagination de tout le doigt de gant annexé à l'iléon.

Quand on se trouve en présence d'une invagination au niveau d'un diverticule dont les couches ont conservé leurs rapports normaux, il ne nous semble pas possible d'admettre d'autre explication que celle dont on se contente pour nombre d'invaginations intestinales ; c'est-à-dire l'existence de l'inertie musculaire sous-diverticulaire, et du spasme sus-diverticulaire. L'appendice iléal agit-il dans ces cas par compression, par coudure, ou par tiraillement ? Voilà ce qui nous paraît difficile à préciser.

Quoi qu'il en soit, à ces troubles mécaniques se joignent le plus souvent des troubles circulatoires ; le mésentère qui enveloppe le diverticule devient trop court ou se contourne, étranglant, tiraillant les vaisseaux destinés à sa nutrition : de là de la stase sanguine, de la congestion veineuse, amenant l'augmentation de volume de l'organe et complétant l'obstruction, amenant aussi des troubles de nutrition qui aboutissent à la gangrène et à la perforation.

Ces rapides considérations sur l'invagination produite par le diverticule de Meckel sont de nature à nous faire prévoir les dangers qui accompagnent cette complication.

Plus que les autres formes pathogéniques de l'occlusion, elle entraîne un pronostic extrêmement sombre : et sur les quatorze cas que nous reproduisons plus loin onze fois la mort a suivi les accidents.

Dans 5 cas (obs. 2, 3, 6, 11, 15), l'invagination du diverticule avait entraîné l'invagination de l'intestin.

Dans les cas qui se sont terminés par la mort, tantôt celle-ci était

due à l'obstruction de la lumière intestinale par le diverticule, les troubles mécaniques seuls existaient ; tantôt il s'agissait de troubles apportés à la nutrition des parois avec ou sans perforation. Les deux processus peuvent se trouver réunis, comme dans l'observation de Küttner que nous reproduisons plus loin.

Dans les observations que nous apportons à l'appui de ces quelques considérations, nous verrons que le plus souvent l'invagination intestinale a eu pour origine l'invagination préalable du diverticule : beaucoup plus rarement celui-ci paraît avoir agi simplement comme agent de coudure, de tiraillement, de compression.

Obs. 2. — *Iléus par invagination d'un diverticule de Meckel.* — Küttner, *Beit. z. klin. Chir.*, XXI, p. 289 (résumée). — Femme de 49 ans ; sans antécédents héréditaires ou personnels. Il y a 8 semaines, elle a été prise brusquement de signes d'iléus aigu avec vomissements pendant 5 jours. Puis les symptômes cessent tout d'un coup, et quoi-

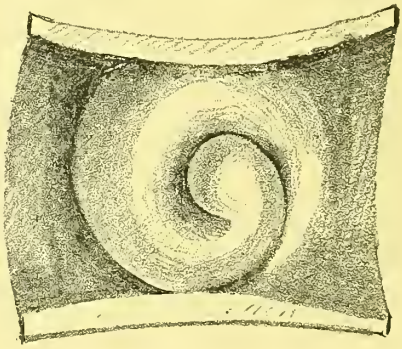

Fig. 1.

que un peu affaiblie, la malade reprend son état habituel. Il y a trois jours les mêmes phénomènes reparaissent : douleurs vives dans le ventre, vomissements, constipation absolue. A l'entrée à l'hôpital l'état de la malade est le suivant : facies pâle, température 39° 2, pouls petit, régulier, rapide 120 ; douleurs abdominales très vives ; vomissements alimentaires, mais non stercoraux ; abdomen sensible à la pression, météorisé, palpation négative, rien aux autres organes. Laparotomie, anesthésie à l'éther.

Incision médiane, péritoine injecté, intestin couvert en plusieurs places de fausses membranes récentes. Du petit bassin on voit sourdre du pus épais, non fétide, sans caractère stercoral : une partie de l'in-

testin grêle est colorée fortement, l'autre est pâle. Dans le petit bassin descend une anse fortement colorée ; on ne voit pas de perforation. Entéro-anastomose entre les parties saines de l'intestin. Mikulicz. Les accidents d'étranglement persistent, la malade meurt trois jours après.

Autopsie. — On trouve un grand nombre d'anses intestinales et surtout le gros intestin fortement colorés ; nombreuses fausses membranes, péritoine injecté. L'intestin est ouvert au-dessus de l'anastomose : on trouve une portion longue de 4 centimètres, très épaissie et située à environ 90 centimètres au-dessous de l'origine du jéjunum. En ouvrant l'intestin en ce point, on trouve sa lumière obturée par un corps de forme polypoïde long de 7 centimètres environ, large à sa base d'un pouce et à son extrémité d'un petit doigt. L'examen montre que cette saillie polypoïde part du bord mésentérique, remplit la lumière de l'intestin et ne présente pas de ligament terminal (V. fig. 1).

On voit qu'on a affaire à un *diverticule intestinal retourné en doigt de gant.* Au niveau de son émergence, la circonférence de l'intestin est un peu rétrécie, une partie de la paroi intestinale s'étant invaginée avec le diverticule. De la base de ce dernier part un repli du jéjunum près duquel on trouve l'extrémité moulée du diverticule. Au niveau la muqueuse du jéjunum est rouge noirâtre et on aperçoit sur la portion obstruée trois petites perforations, du volume d'une tête d'épingle.

Cette observation est très intéressante, puisqu'on y trouve réunies toutes les lésions qu'on peut observer en pareil cas : invagination du diverticule, invagination intestinale, paroi intestinale gangrenée et perforée.

Obs. 3.— *Iléus par invagination diverticulaire.* — Stubenrauch, *Congrès de chirurgie*, Berlin, 1898. — Petite fille de cinq ans prise brusquement de coliques et de douleurs abdominales : les selles étaient fréquentes, peu abondantes et sanguinolentes. Dès le deuxième jour apparaissent des vomissements abondants. Au cinquième jour, ballonnement du ventre surtout marqué dans la région sous-ombilicale ; menaces de collapsus. Exploration rectale négative.

Laparotomie. On trouve une invagination iléale ; le col de l'invagination, situé à 15 centimètres de la valvule cæcale, est gangréné, et, pendant les manœuvres de désinvagination, il se déchire. Résection de l'intestin ; mort deux heures après.

Examen de la pièce.— A première vue, il semble qu'on ait affaire à une invagination simple. Mais en ouvrant l'intestin on aperçoit un gros bourrelet, qui n'est autre chose qu'*un diverticule de Meckel invaginé dans l'intestin.* Ce diverticule porte à sa terminaison un corps ovale, du volume d'un haricot, formé de graisse et de péritoine.

Obs. 4. — In Th. Cazin. *Encyclopédie méthodique. Médecine* (résumée). — Une femme mourut d'une affection iliaque. A l'ouverture du corps on trouva l'*iléon entré dans le cæcum* ; près de ce dernier intestin *il sortait de l'iléon un appendice en forme de sac qui était d'abord étroit et se dilatait ensuite*.

Bien que cette observation soit succinctement rapportée et que les détails fassent défaut, il semble bien qu'il s'agisse d'une invagination intestinale par diverticule de Meckel.

Obs. 5. — In Th. Cazin (résumée). — Enfant de 13 mois, souffrant depuis sa naissance. Les selles ont presque constamment existé à l'état diarrhéique sans tension ni ballonnement du ventre. Issue par l'anus d'une portion d'intestin longue de deux centimètres et de *deux diverticules* sans fibres musculaires unis à la portion d'intestin par deux lambeaux mésentériques. Examen de la pièce par Valleix, qui admet une intussusception descendante avec élimination.

Cette observation dont on trouvera les détails dans l'*Union médicale* de 1850 n'est guère probante et nous partageons à son endroit les doutes de Küttner qui hésite à la regarder comme un exemple d'invagination par diverticule vrai.

Obs. 6. — Heller, in Becker, Inaug. Diss. — L'auteur rapporte qu'il a trouvé, sur une préparation d'invagination intestinale, un diverticule de Meckel invaginé et dont l'invagination préalable avait très vraisemblablement déterminé l'occlusion.

Obs. 7. — Heller, in Schmauser, Inaug. Diss., 1891. — A l'autopsie d'un homme mort de perforation d'un ulcère de l'estomac, on trouve un obstacle dans l'intestin sur une longueur de 2 centimètres. *Cet obstacle est un diverticule de Meckel invaginé*, sans invagination de la paroi intestinale. A la pointe de ce diverticule on trouve un pancréas accessoire.

Obs. 8. — Heller, in Becker, Inaug. Diss. — Sur un homme mort de pyonéphrose l'auteur a trouvé à 1 m. 80 au-dessus de la valvule iléo-cæcale un corps vermiforme, long de 10 cm., faisant saillie dans l'intestin, et émergeant de la muqueuse ; pas de lumière. Vraisemblablement il s'agit d'un diverticule iléal avec tuméfaction des parois intestinales.

Obs. 9. — *Archiv. de Virchow*, 1887, t. II (résumée). — Homme de 26 ans, opéré pour des phénomènes d'occlusion intestinale. On croit avoir affaire à un volvulus, on détord l'intestin, et les symptômes persistant après l'opération, le malade meurt.

A l'autopsie on trouve, à la partie inférieure de l'iléon, une obstruction ayant pour cause un *diverticule de Meckel invaginé dans l'intestin.* Cette invagination diverticulaire avait été produite par un petit polype, du volume d'une cerise et implanté sur le fond du diverticule.

Obs. 10. — Ewald, *Berl. klin. Woch.*, 1897, n° 8. — Femme de 42 ans, prise brusquement de douleurs dans le ventre et à la région épigastrique : pendant plusieurs jours vomissements et constipation opiniâtre, puis survient un ictère très marqué. Au bout de quelques jours arrive une débâcle intestinale et la guérison semble être définitive. Mais plusieurs crises gastro-intestinales analogues se reproduisent ; le diagnostic porté est : sténose intestinale. Une dernière crise emporte la malade.

L'autopsie montre l'existence d'un *diverticule retourné en doigt de gant dans l'intestin.* En ce point s'est installée une sténose inflammatoire, laissant à peine passer un crayon ; au centre de la portion enflammée existe une perforation intestinale.

Obs. 11. — Kuttner, *Beit. z. klin. Chir.*, XXI, p. 289. — Préparation de la collection de St-Bartholomews hospital. Catalogue Lond., 1846.— Il s'agit d'un diverticule de Meckel invaginé chez un homme de 36 ans, souffrant depuis six mois de douleurs abdominales, et mort avec des signes d'iléus et de péritonite. Le diverticule invaginé avait entraîné à sa suite l'iléus et causé une invagination iléo-cæcale mortelle.

Obs. 12. — Kuttner, *loc. citato* (J. Adams d'après Hoffmann). — Invagination iléo-cæcale par diverticule de Meckel invaginé.

Cette indication n'est accompagnée d'aucun détail.

Obs. 13. — In. Th. Cazin. — Enfant de 10 ans, pris brusquement de douleurs abdominales avec météorisme, vomissements stercoraux et mort trois jours après.

A l'autopsie l'intestin est sain jusqu'au niveau d'un diverticule iléal. Celui-ci, long de 3 pouces, de même calibre avec l'intestin, sans mésentère, flottait libre. Son insertion se faisait à angle aigu, ce qui déterminait le cours des matières fécales du bout supérieur de l'intestin dans sa cavité. A ce niveau l'intestin est complètement resserré.

Obs. 14 . — *Invagination intestinale produite par un diverticule de Meckel.*— E. Weil et B. Frankel, *Bull. Soc. anat.*, 1896 (résumée). — P... Charlotte, âgée de 4 ans 1/2, est amenée le 20 août à la consultation de l'hôpital Trousseau.

La veille début brusque d'occlusion intestinale : anorexie, vomissements alimentaires, constipation, peu de douleurs abdominales, mélæna abondant.

A l'examen on trouve la petite malade abattue, avec le facies abdo-

minal ; et, à deux travers de doigt des fausses côtes droites, on constate une tumeur cylindrique, très nette, un peu douloureuse à la palpation, s'avançant vers la ligne médiane. Pas de ballonnement du ventre, pas d'ascite. Température 37°, pouls mou, filiforme à 136.

M. A. Broca porte le diagnostic d'invagination intestinale et pratique la laparotomie.

Opération. — Incision médiane, dépassant un peu l'ombilic. Dès l'ouverture du ventre il s'échappe un liquide purulent dont l'odeur tient des matières fécales et du sphacèle. Lésions de péritonite généralisée.

Dans le flanc droit on trouve l'anse invaginée. L'invagination porte sur la partie inférieure de l'intestin grêle, très serrée au collet, si bien qu'on a beaucoup de peine à pratiquer la désinvagination par traction et expression combinées, quoiqu'il s'agisse seulement d'une invagination à trois cylindres. Au moment où elle est presque achevée, apparaît brusquement un corps oblong siégeant sur la paroi externe de l'intestin : c'est, comme nous le verrons, un diverticule de Meckel.

Pendant la désinvagination, la séreuse intestinale s'est déchirée en plusieurs endroits ; d'autre part l'anse invaginée est sphacélée sur une étendue de plus de 50 centimètres. Résection de l'intestin malade : sutures soigneuses du mésentère et de l'intestin.

Durée de l'opération : 1 h. 1/4 ; mort six heures après à la suite d'un nouveau mélæna et d'une hématémèse.

Examen de l'intestin enlevé. — Longueur de l'anse invaginée 50 centimètres : paroi noirâtre à sa partie moyenne, rouge vif partout ailleurs.

A sa partie supérieure, l'intestin possède à son bord libre un diverticule long de 3 centimètres, large de 1 centimètre, 5 à sa base ; ce diverticule dont les parois sont très rouges et noires par places s'effile brusquement en pointe à son sommet. Il ne possède pas de mésentère. Les parois du diverticule sont extrêmement épaisses, au point qu'on pourrait croire à l'existence d'un corps étranger dans sa cavité. Pourtant, après l'avoir sectionné à sa base, on trouve que les parois musculaires ferment la cavité du diverticule dans sa partie effilée.

Obs. 15. — *Intussusception due au diverticule de Meckel.* — Erdman, *New-York med. J.*, avril 1898 (résumée). — Petit garçon âgé de 9 ans. Pris brusquement de douleurs abdominales vives dans le côté droit. Pendant la nuit vomissements alimentaires et bilieux, ténesme fréquent, envies d'aller à la garde-robe sans résultat autre que l'évacuation de glaires muqueuses et de sang. Température normale, pouls rapide. Etat de l'enfant avant l'opération : Facies anxieux. Température 38°, pouls 128, abdomen très météorisé, très douloureux à la pression ; à la palpation on trouve une tumeur allongée étendue de la fosse iliaque droite au cartilage costal de la 10e côte.

Laparotomie 58 heures après le début des accidents. On trouve une invagination intestinale dont le sommet est à 6 pouces de la valvule iléo-cæcale. La masse invaginée était irréductible et d'aspect gangréneux ; de même le mésentère paraissait sphacélique à un pouce de son attache à la colonne lombaire. De plus l'intestin était très congestionné, et la cavité péritonéale pleine de pus. Résection de l'intestin malade et entéro-anastomose avec le bouton de Murphy. Mort le 4e jour après l'opération, malgré une injection de 60 centimètres cubes de sérum de Marmorek (!).

En examinant la pièce enlevée on aperçoit une masse longue de deux pouces faisant saillie à l'extrémité : *c'est un diverticule de Meckel inversé* qui a causé l'intussusception très vraisemblablement.

Dans toutes ces observations le doute n'est pas permis ; il s'agit bien d'invagination due au diverticule de Meckel. Nous serons beaucoup plus réservé en ce qui concerne les deux cas suivants :

Schmauser cite simplement un cas de Cesare Frederici disant sans autres commentaires : Diverticule et invagination de l'intestin,

De même pour le fait suivant : Hirschsprung cite l'observation d'un enfant de 7 ans qui, après avoir présenté pendant onze jours des signes d'étranglement, rejette par l'anus une anse invaginée longue de 40 centimètres dans laquelle existe un diverticule long de 3 centimètres (?).

D. — **Volvulus du diverticule.**

Enfin, en terminant l'histoire de l'occlusion intestinale diverticulaire, disons quelques mots d'un dernier mode pathogénique bien curieux, encore que tout à fait exceptionnel : nous voulons parler du *volvulus de l'appendice iléal.*

Comme l'intestin dont il émerge, il peut être le siège de torsion plus ou moins complète déterminant des phénomènes d'étranglement interne. Nous n'avons pu trouver que trois observations de faits de ce genre ; nous les reproduisons ici : le premier accompagnait un volvulus de l'iléon, cause initiale des accidents ; le second était plutôt une malformation coïncidant avec une atrophie du gros intestin ; enfin, dans le dernier, le volvulus avait déterminé la gangrène du diverticule, et une péritonite aiguë en était résultée.

Obs. 16. — *Étranglement du diverticule de Meckel par un volvulus de l'iléon.* — Elliot, *Congrès de chirurgie*, Washington, 1894 (résumée). — Homme de 30 ans, présentant depuis 4 jours des douleurs abdominales et des vomissements; température 39°5, pouls 160, respiration 35. Abdomen météorisé, tympanique, très douloureux surtout du côté droit et au pourtour de l'ombilic. Le malade étant anesthésié à l'éther, on trouve dans le flanc droit et dans la région ombilicale une masse correspondant à la zone douloureuse. *On croit à une appendicite grave.*

Opération. — Incision longue de deux pouces partant de l'épine iliaque antérieure et supérieure. Issue d'un liquide trouble en grande quantité. On recherche l'*appendice iléo-cæcal* qui est trouvé *sain* et *normal*. En agrandissant l'incision vers le haut on expose la masse intestinale. On aperçoit alors une tumeur paraissant être de l'intestin distendu et gangréné, mais *sans mésentère. Ce segment intestinal partait de la surface convexe de l'iléon et était complètement tordu sur son axe à son point d'attache.* Au-dessus il se perdait dans une masse dense d'adhérences. On parvient à le libérer et on le voit venir s'attacher solidement à la face profonde de l'ombilic. Nul doute alors qu'il ne s'agisse d'un diverticule de Meckel étranglé et gangréné. Durant la dissection et la libération des adhérences, le diverticule gangréné se rompt laissant échapper une grande quantité de matières fécales liquides dans la cavité abdominale (V. fig. 2).

Toilette de cette cavité ; fermeture de l'ouverture de l'iléon par des points de Lembert. En ce point *l'iléon lui-même était tordu sur son axe et fixé dans cette position anormale par des adhérences.* La lumière n'était pas complètement obstruée par la torsion. En détordant l'intestin, on trouve de vieilles adhérences s'étendant jusqu'au mésentère, dont les contractions semblent avoir causé le volvulus de l'iléon.

Le diverticule, dont l'extrémité était fixée à l'ombilic, était tordu et étranglé à sa base. Près de l'insertion iléale la gangrène était très intense ; dans la partie ombilicale on voyait les traces d'une inflammation modérée ; ce qui s'explique par l'irrigation sanguine de l'organe.

A la fin de l'opération le pouls est à 180 et la mort survient rapidement par shock et septicémie péritonéale.

Obs. 17.— *Volvulus du diverticule de Meckel.* — Carwardine, *Brit. med. Journ.*, Lond., 1897 (résumée). — Enfant âgée de deux jours, est amenée à l'hôpital Royal-Bristol pour une occlusion intestinale. Vomissements verdâtres ; rien ne passe ni par l'anus, ni par le nombril. Ventre très distendu ; exploration rectale négative.

Opération. — Le ballonnement étant surtout marqué à gauche, c'est une laparotomie latérale gauche que fait le chirurgien. Le petit intestin apparaît immédiatement très distendu, présentant à sa surface des fausses membranes péritonitiques. Le côlon descendant, tiré hors du

ventre, est petit, comme atrophié. Du côté de l'ombilic et à droite la main sent une masse qu'il est impossible de délimiter.

Une deuxième incision est faite du côté droit, on tombe sur une anse intestinale énorme, très distendue, qu'il est absolument impossible d'attirer hors du ventre à cause de son volume et des nombreuses adhérences qui la fixent.

La cause de l'occlusion ne pouvant être connue, on se décide à faire sur cette anse un anus artificiel et il s'écoule aussitôt du méconium. Le cæcum et le côlon ascendant étaient petits, blancs, vides.

Les symptômes d'occlusion persistent et l'enfant meurt 36 heures après l'opération.

L'autopsie montre qu'on a ouvert une cavité kystique contenant du méconium et ayant pour origine un *volvulus de trois tours de diverticule de Meckel* (V. fig. 3).

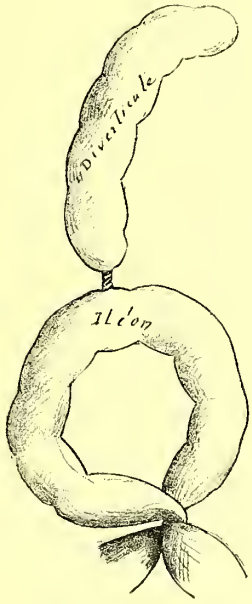

Fig. 2.

Obs. 18. — *Volvulus et gangrène du diverticule.* — Roth, *Archiv. de Virchow*, 1881 (résumée). — Il s'agit d'un enfant de 1 an 4 mois chez lequel existait un kyste du diverticule de Meckel. Celui-ci dilaté en cavité kystique se détachait de la surface convexe de l'iléon à vingt-six pouces de la valvule iléo-cæcale, près de l'insertion du mésentère. Le pédicule du diverticule s'était tordu, il s'était fait une infiltration hémorrhagique des parois, la nécrose de la muqueuse avait suivi et la

gangrène terminale de l'organe avait donné naissance à une péritonite aiguë.

Symptômes et diagnostic. — Nous ne referons pas ici le tableau clinique de l'occlusion intestinale par diverticule de Meckel ; c'est celui de l'occlusion aiguë : début brusque, douleur en général localisée au côté droit de l'abdomen et rapidement généralisée, ballonnement du ventre, vomissements apparaissant peu après le début, état général grave avec facies grippé, voix affaiblie, pouls irrégulier, rapide, filiforme. Rien dans les symptômes ne peut donc mettre sur la voie du diagnostic causal ; et, en règle générale, on ne pense pas

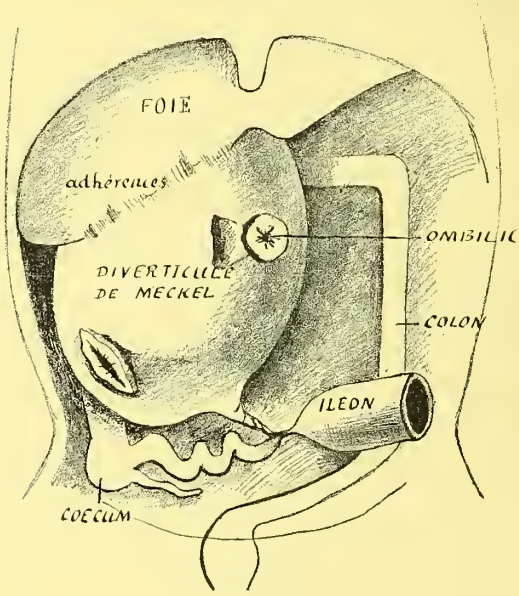

Fig. 3.

au diverticule. Cependant il est certaines considérations qui, dans quelques cas, pourront éveiller les soupçons.

C'est tout d'abord le siège presque constant de la douleur au début, à droite et autour de l'ombilic. Nous avons vu que dès l'origine, le diverticule peut rester adhérent à l'ombilic ; d'autres fois il contracte secondairement des adhérences, et le plus souvent dans la région ombilicale ; double raison nous expliquant cette particularité clinique

(début à droite) dans la plupart des observations d'étranglement interne de cette origine.

Dans cette région douloureuse péri-ombilicale, quelquefois descendant dans la fosse iliaque droite, on trouvera souvent une plaque, une tumeur mal délimitée correspondant au siège de la lésion.

Un autre argument en faveur du diverticule c'est la présence, au niveau de l'ombilic, d'une tumeur adénoïde. Dans l'observation d'Hartmann que nous avons reproduite, il existait, au niveau de la cicatrice ombilicale, « un petit bourgeon d'apparence charnue » donnant naissance à un léger suintement.

Peut-être aussi pourrait-on dans ces cas-là, par la palpation minutieuse, arriver à sentir dans la paroi et disparaissant dans le ventre profondément, un cordon dont la découverte lèverait tous les doutes.

Quant à la dépression ombilicale obtenue en appuyant largement sur la région sous-ombilicale dans les cas de diverticule adhérent, elle est très inconstante et ne constitue qu'un signe tout à fait incertain (1).

Ce qu'il ne faut jamais oublier, c'est de rechercher avec soin s'il existe des malformations. Cazin est appelé auprès d'un jeune homme de 28 ans présentant tous les signes de l'occlusion aiguë, et porteur d'un bec-de-lièvre. Il songe, comme cause, au diverticule, et ses soupçons sont vérifiés au cours de l'opération. De même Gilette, dans son cas, avait fait le diagnostic dans ce sens, parce que le malade avait une ectopie testiculaire double. Dans la majorité des cas le diagnostic causal n'est pas fait ; quelquefois même à cause de la prédominance de certains symptômes on confond ces étranglements avec d'autres affections abdominales. Témoin le malade de Guinard (2) qui avait 39° 2 de fièvre, une zone très douloureuse au niveau du point de Mac-Burney, de la matité localisée à la fosse iliaque droite et chez lequel fut porté, en raison de ce complexus symptomatique, le diagnostic d'appendicite. L'opération montra qu'il s'agissait en réalité d'une occlusion due à un diverticule de Meckel, long de 23 centi-

(1) Bayle, *Arch. méd. mil.*, 1894.
(2) A. Guinard, *Bull. Société de chir.*, 1898, p. 189.

mètres, et allant par son extrémité libre adhérer au méso-côlon iliaque près du rectum.

Traitement. — Quoi qu'il en soit des difficultés du diagnostic causal, le traitement est la laparotomie, grâce à laquelle on ira à la recherche de l'obstacle au cours des matières pour l'enlever. Cette ablation sera un peu différente selon que l'on aura affaire à un ligament fibreux à peu près plein ou à un gros diverticule communiquant largement avec la cavité intestinale. Dans le premier cas, on pourra procéder comme pour l'appendice, ligature et résection ; dans les cas de large base d'implantation du diverticule, on terminera l'exérèse par une entérorraphie latérale. En terminant ces quelques lignes rappelons que les partisans de la laparotomie dans l'occlusion intestinale ont invoqué, entre autres arguments, ces faits d'étranglement par diverticule de Meckel pour combattre l'anus d'emblée comme traitement de choix dans les cas où le diagnostic de néoplasme ne s'impose pas.

CHAPITRE II

Hernies diverticulaires.

Libre et non adhérent le diverticule de Meckel peut s'engager dans un trajet herniaire.

Il existe deux grandes classes de hernies diverticulaires, selon qu'elles sont *congénitales* ou *acquises*.

1° Hernies congénitales.

Ici encore une distinction est à établir, le diverticule pouvant exister seul dans la hernie ou y accompagner une autre portion d'intestin.

Les cas appartenant à la première variété sont exceptionnels, et il n'ont d'intérêt que par les fistules entéro-ombilicales dont ils peuvent être l'origine. Nous les retrouverons au chapitre suivant.

En dehors de ces faits nous citerons pour mémoire deux cas trouvés dans la littérature médicale. Le premier est de Tiedeman : « Un fœtus à terme présentait un canal bien distinct étendu de l'iléon à l'ombilic où il se terminait en une large vésicule. » Le deuxième est de Tilling et Ludwig : sur un nouveau-né « erat quidam processus in loco illo positus ubi herniæ connat e in fætu reperiuntur ».

Dans le second cas on a toujours affaire à des omphalocèles : cette variété n'a jamais été observée pendant la vie et n'offre aucun intérêt pratique. Sandifort, Schultze rapportent chacun un cas où dans une hernie ombilicale très volumineuse on trouva un diverticule de Meckel (1).

2° Hernies acquises.

Cette deuxième variété est beaucoup plus fréquente et vraiment

(1) V. Th. Cazin.

intéressante. Dès 1698 Ruysch signalait la possibilité de la présence d'un diverticule intestinal dans une hernie ; depuis, les observations se sont multipliées.

Un fait à retenir est que les hernies diverticulaires sont plus fréquentes à droite qu'à gauche ; la prédisposition de la femme à la variété crurale se retrouve également ici.

Peut-on cliniquement soupçonner la présence d'un diverticule dans une hernie ? Dans l'immense majorité des cas, c'est matériellement impossible et il n'est pas de symptôme spécial qu'on puisse invoquer en faveur d'un tel diagnostic. A peine les soupçons peuvent-ils être éveillés par certains caractères. C'est ainsi que dans les observations on note souvent ceci : que la hernie était partiellement réductible, mais qu'il restait toujours dans le canal inguinal et la partie supérieure de la bourse, une tuméfaction allongée, ou encore un cordon dur, arrondi. Ce cordon ne présente pas les caractères de l'épiploon, qui est le plus souvent irrégulier, lobulé. Mais tout cela est bien vague, et en règle générale ce n'est que pendant l'opération que l'on s'aperçoit de la présence du diverticule.

Les difficultés cliniques augmentent encore quand on a affaire à un sac contenant du liquide. Témoin le cas suivant publié par Bland Sutton.

Obs. 19. — *Hernie inguinale contenant un diverticule de Meckel persistant.* — Bland Sutton, *Méd. mod.*, 1896 (résumée). — Un homme de 50 ans souffrait d'une hernie inguinale irréductible à droite. La partie supérieure du scrotum était occupée par une grosseur du volume d'un œuf de poule ; elle était transparente, mais on pouvait facilement distinguer un cordon arrondi qui remontait le canal inguinal.

Opération. — Dissection des enveloppes du sac. Ouverture du sac, issue de 60 grammes de liquide jaunâtre. Le bout supérieur du kyste semblait être bouché par du tissu qui ressemblait à de l'intestin. Une seconde incision fut faite au-dessus du sac et on trouva alors un repli d'intestin qui occupait tout le canal inguinal et dont le bout inférieur était si solidement adhérent au sac qu'il fut nécessaire de détacher le kyste par des incisions laissant un morceau circulaire adhérent à l'extrémité de l'intestin. Ensuite la partie d'intestin qui formait la hernie fut tirée en bas et alors on découvrit que c'était un grand diverticulum de Meckel persistant.

Non seulement le diverticule de Meckel peut faire partie du contenu d'une hernie, mais encore il peut donner naissance aux mêmes accidents d'étranglement que toute autre partie du tube digestif.

A dire vrai l'étranglement diverticulaire est exceptionnel. Cazin, dans sa thèse, reproduit quelques observations rangées sous cette rubrique et éparses dans la science. Il les donne sous toutes réserves ; car son opinion, appuyée sur celle de Broca, est que l'histoire de cette complication est à peu près inconnue. De fait les cas qu'il rappelle ne sont rien moins que probants. Tantôt l'observation est incomplète ; tantôt il s'agit de faux diverticules, ou encore de l'appendice iléo-cæcal : rarement on a fait des interventions radicales et par conséquent on n'a presque jamais eu en main les pièces du procès.

Aussi avons-nous cru devoir reproduire les deux observations suivantes où les phénomènes d'étranglement herniaire ont eu pour point de départ le diverticule de Meckel, à n'en pas pouvoir douter. L'une est de M. Kirmisson. Malgré une kélotomie faite dix-sept heures après le début des accidents d'étranglement le malade succomba sans qu'il se fût produit ni péritonite, ni perforation. L'autre est reproduite par Cazin dans sa thèse.

Obs. 20.— *Hernie inguinale gauche diverticulaire étranglée.*— In Kirmisson, *Traité des maladies congénitales* (résumée). — Jeune homme de dix-neuf ans, amené à St-Louis avec les signes d'une hernie inguinale gauche étranglée. Le malade se souvenait d'avoir toujours eu cette hernie ; elle était facilement réductible et maintenue par un bandage. Cependant, *après réduction, il restait au niveau du cordon un peu de tuméfaction.* Du même côté, il existe une hydrocèle vaginale, pour laquelle on a fait une ponction sans injection trois mois auparavant. Il y a quinze jours, le liquide s'étant reproduit on a fait une nouvelle ponction, toujours sans injection. Pendant deux ou trois jours, dit le malade, cette ponction a été suivie de signes de péritonite. Depuis lors, les douleurs ressenties par le malade l'ont empêché de porter son bandage.

Dans la nuit dernière, vers trois heures du matin, il éprouva des douleurs violentes dans sa hernie devenue soudain irréductible ; à ce moment même il alla à la garde-robe ; mais, bientôt après, des vomissements, d'abord alimentaires puis bilieux, se manifestèrent, et on porte le malade à l'hôpital. Injection de morphine au niveau du pédicule ; tentatives infructueuses de taxis. M. Kirmisson voit le malade dix-sept heures après le début des accidents.

Kélotomie immédiate. Intestin congestionné, pas de lésions sérieuses. Découverte d'un diverticule de Meckel, mesurant 7 centimètres de longueur, partant du sommet de l'anse herniée et adhérent par son extrémité au fond du sac.

Dissection de l'adhérence, et réduction dans le ventre. En dépit de l'opération les phénomènes d'étranglement persistèrent et le malade mourut dix heures après.

L'autopsie montra qu'il n'y avait pas de péritonite : l'intestin et le diverticule, communiquant largement avec lui, n'avaient pas de perforation.

Obs. 21 (1). — Jeune homme, 18 ans, ayant une hernie scrotale étranglée, depuis quatre jours présente des vomissements fécaloïdes. Après des manœuvres de taxis, la tumeur disparaît presque complètement, il reste seulement *dans l'aine une espèce de cordon qui, se prolongeant jusqu'au fond de la bourse, allait diminuant de grosseur*. Le malade meurt après un mieux apparent ; la tumeur s'était reproduite.

Autopsie. — Intestin grêle très enflammé ; dans la bourse on trouve un repli de l'iléon qui avait quatre à cinq pouces de longueur, vide, aux parois épaisses, congestionnées, rouge foncé, adhérentes au sac et à l'épiploon.

Ce n'est pas tout, le diverticule hernié et enflammé peut déterminer ultérieurement d'autres accidents. Voici comment : le processus inflammatoire localisé d'abord au diverticule plus ou moins étranglé va gagner l'intestin au niveau de la base de l'appendice de Meckel, et secondairement, à une échéance plus ou moins lointaine, il pourra se produire en ce point un travail de régression cicatricielle sténosante dont le résultat sera un rétrécissement plus ou moins marqué de la lumière intestinale. Ces faits, vrais aussi pour les suites anatomo-cliniques des diverticulites, ont été surtout observés pour les étranglements diverticulaires (Cazin).

La terminaison par la mort, dans les deux cas que nous venons de rappeler, nous montre la gravité de l'étranglement diverticulaire. Mais il faut bien savoir que, d'une façon générale, cette complication est moins sérieuse que lorsqu'elle frappe l'intestin. Le cours des matières n'est pas interrompu mécaniquement et si les lésions inflammatoires aboutissent à la gangrène, il s'ensuivra un phlegmon herniaire et une fistule stercorale sans grand fracas. C'est là un point à

(1) In thèse Cazin.

retenir, et l'absence de phénomènes généraux graves, l'absence quelquefois de vomissements et de constipation opiniâtre chez un malade porteur d'une tumeur dans une région herniaire nous explique la facilité avec laquelle on peut faire, dans ces cas, des erreurs de diagnostic. C'est ainsi que plusieurs fois des chirurgiens, croyant à un abcès de l'aine, ont ouvert des phlegmons herniaires dus à un étranglement diverticulaire.

Nous ne nous attarderons pas au *diagnostic* des hernies diverticulaires. Leur symptomatologie repose sur des exemples trop peu nombreux et trop peu étudiés pour qu'on puisse avec exactitude établir les éléments importants qui conduiraient le chirurgien à les reconnaître. Tantôt le diverticule est mince et étroit ; il passe inaperçu, surtout à l'ombilic, ou bien on le prend pour de l'épiploon. Tantôt il se présente sous forme de canal largement ouvert, réductible avec gargouillement et on croit à une hernie ordinaire.

De même pour les accidents d'étranglement qui peuvent se produire : on compte trouver un étranglement banal et on tombe sur un diverticule. C'est surtout avec le *pincement latéral de l'intestin* qu'on peut faire une confusion, puisque dans l'un et l'autre cas on peut voir les vomissements moins abondants et moins stercoraux, et la constipation moins opiniâtre, en même temps que l'état général paraît moins grave.

Mais nous l'avons vu par les deux exemples que nous donnons plus haut, l'étranglement de la hernie diverticulaire reste une complication très sérieuse entraînant souvent la mort et réclamant, au même titre que l'étranglement herniaire intestinal, une intervention précoce et radicale. Celle-ci consistera à ouvrir le sac, à réséquer le diverticule et à effectuer les autres temps de la cure radicale ordinaire. Le seul temps spécial ici se fera de deux façons : les uns lient le diverticule à sa base, comme l'appendice iléo-cæcal, le résèquent et ferment, au delà du fil, la section par quelques points ; les autres résèquent le diverticule au ras de l'iléon et terminent par une entérorraphie latérale.

Dans un cas qu'il a eu l'amabilité de nous communiquer, notre collègue et ami le Dr Siron (de Maubeuge) s'est contenté de réduire le

diverticule comme s'il s'agissait d'une anse intestinale. Nous reproduisons ici cette observation, en ne cachant pas cependant notre préférence pour le procédé radical qui joint l'ablation du diverticule à la cure radicale.

Obs. 22 (Due à l'obligeance de notre collègue et ami le Dr Siron). — *Hernie inguinale diverticulaire droite* (résumée). — Jeune garçon de huit ans et demi est conduit au Dr Siron pour une hernie inguinale droite existant depuis la naissance, grosse comme une mandarine, et ne pouvant rester maintenue par un bandage tout à fait inefficace. Facilement réductible, peu sonore à la percussion, elle entraîne le testicule à l'anneau inguinal en se réduisant. Le diagnostic porté est : hernie avec épiploon adhérent au fond du sac. Opération, ouverture du sac ; une anse de l'intestin grêle apparaît très mobile du côté du ventre. Le sommet de l'anse au contraire est plus fixe : dans les manœuvres faites pour le mobiliser, on retourne un sac séparé du premier par un rétrécissement. On voit alors, partant de la convexité de l'anse, un conduit large comme un pouce, long de 7 à 8 centimètres, terminé en cul-de-sac, et venant adhérer au fond près de la tête de l'épididyme : son aspect, sa structure paraissent ceux de l'intestin grêle, et le Dr Siron reconnaît un diverticule de Meckel. Dissection aux ciseaux de l'adhérence au testicule et réduction dans le ventre, guérison en trois semaines.

CHAPITRE III

Fistules ombilicales diverticulaires.

L'histoire des hernies diverticulaires nous a montré la possibilité pour l'appendice de Meckel de s'engager dans l'anneau ombilical et d'émerger plus ou moins hors de la cavité abdominale, au milieu des éléments du cordon. Que la ligature de l'accoucheur ou de la sage-femme porte sur le canal vitellin persistant et la fistule entéro-ombilicale diverticulaire va être constituée à la chute du cordon.

Cette complication, véritable infirmité pouvant, à un moment donné, menacer l'existence de l'enfant qui en est porteur, n'est bien connue que depuis le commencement de ce siècle. Littré, Méry, Meckel, etc... l'étudient ; et c'est à propos des communications et des publications de faits de cet ordre que Meckel établit définitivement la valeur embryologique du diverticule iléal. Depuis, de nombreux travaux ont éclairé ce sujet, et nous ne ferons qu'esquisser à grands traits l'histoire de ces fistules ombilicales congénitales définitivement fixée aujourd'hui.

Rappelons pour mémoire que dans des cas tout à fait exceptionnels (nous n'en connaissons que trois) la fistule peut s'établir dans le ventre de la mère ; le méconium se mêle au liquide amniotique sans qu'aucun signe indique que le fœtus souffre. Le cas le plus complet de ce genre est celui de Brindeau (*Soc. anat.*, 1895). Au moment de l'accouchement survenu au 8e mois et effectué chez M. Budin, le liquide amniotique avait une coloration verdâtre sans que l'enfant souffrît. Au moment de la naissance on découvrit, à 7 centimètres de l'anneau ombilical, un petit orifice par où sortait du méconium. Mort au 4e jour. L'autopsie montra l'existence d'une hernie ombilicale diverticulaire avec une anse iléale dont les deux branches étaient adossées en canon de fusil double : l'orifice fistuleux était sur un di-

verticule de Meckel long de 8 millimètres et large de 5 millimètres.

Dans l'immense majorité des cas la fistule ombilicale se produit au moment de la chute du cordon.

Tantôt la hernie diverticulaire ombilicale a été méconnue (nous avons vu combien son diagnostic est délicat), et la ligature, faite sur les éléments du cordon, enserre du même coup le diverticule.

Tantôt elle échappe au fil, et à la chute du cordon, la paroi mince du diverticule cédera facilement sous l'influence du moindre frottement ou des cris de l'enfant.

Enfin dans certains cas la communication avec l'intestin étant interrompue, on se trouve en présence de petites tumeurs rouges, framboisées, simulant le granulome. Un coup de ciseaux imprudent sur cette tumeur et la fistule est constituée.

Mais il est un point capital à retenir et aujourd'hui nettement établi : *c'est que la fistule a pour origine le diverticule et non pas, comme l'ont soutenu quelques auteurs, une anse intestinale prise dans la ligature du cordon.*

En effet, dans les cas que nous étudions en ce moment : 1° les enfants ne présentent jamais, pendant que la ligature est en place, les accidents nerveux de l'étranglement ; 2° il n'y a, à aucun moment, suppression complète du passage des matières par l'anus.

Dans les faits de fistules entéro-ombilicales il faut distinguer deux cas :

1° L'intestin est perméable et normal ;

2° Le cours des matières est impossible parce que l'intestin est rétréci ou n'existe pas.

Cette dernière modalité est la moins intéressante. Les faits, dans ce cas, prennent une gravité bien plus grande. En effet, la fistule est inapte à cause de son étroitesse à remplacer l'anus absent, elle n'est qu'une soupape insuffisante, et on voit se produire des phénomènes d'obstruction.

Les cas de ce genre se ressemblent tous plus ou moins ; ils ne varient que dans le degré d'arrêt de développement de l'intestin terminal. Presque tous présentent en même temps d'autres vices de conformation.

Signes et diagnostic. — Méconnue pendant la grossesse, si elle existe déjà, la fistule ombilicale diverticulaire se révèle le plus souvent lors de la chute du cordon, en général plus volumineux, *gras*. A ce moment on note, au niveau de l'ombilic, une petite tumeur granuleuse, et en faisant le pansement on s'aperçoit que par là sortent des gaz et bientôt des matières.

C'est du 5e au 10e jour en général que se constitue la fistule. Le cas de Hansen où elle est apparue au 20e jour est tout à fait exceptionnel. Quant au cas de Huttenbrenner, racontant que la paroi diverticulaire avait cédé sous les cris de l'enfant, 5 mois après la naissance, nous ne le rappelons que sous toutes réserves.

La fistule se présente sous l'aspect d'une tumeur framboisée, tantôt cylindrique, tantôt digitiforme, de 1 à 5 cm. de longueur, d'un rouge vif, humide, présentant les caractères d'une muqueuse. Au bout de quelques jours elle se recouvre de bourgeons charnus, et saigne dès lors assez facilement.

A un examen plus minutieux on aperçoit, au sommet de la tumeur, un orifice plus ou moins large par où sortent les gaz et les matières. Un stylet introduit par cet orifice pénètre dans un conduit de longueur variable : il peut même aller très loin s'il s'engage dans un des segments de l'intestin dont émerge le canal vitellin devenu fistuleux.

Peu à peu on voit survenir tout autour de la tumeur ombilicale une rougeur diffuse, une sorte d'irritation eczémateuse comme autour d'un anus contre nature.

Pendant ce temps, l'intestin fonctionnant normalement, l'état général se maintient excellent, et souvent c'est tout simplement parce que l'ombilic « ne guérit pas » que l'on amène l'enfant au chirurgien.

Est-ce à dire que le pronostic des fistules ombilicales diverticulaires soit bénin et que tout se borne en somme à une infirmité plus ennuyeuse que dangereuse ? Loin de là ; le pronostic en est toujours sérieux, d'abord à cause de l'âge de l'enfant, ensuite à cause du siège en pleine cavité abdominale du canal vitellin, origine du mal, enfin et surtout à cause des complications qui peuvent se produire, mettant

en quelques heures la vie de l'enfant en danger. Ces complications sont le *prolapsus du diverticule* et l'*occlusion intestinale* qu'il peut entraîner : nous les retrouverons au chapitre suivant.

Deux mots, avant d'en aborder l'étude, du diagnostic des fistules ombilicales diverticulaires. Ce diagnostic est en général facile. Quand l'écoulement est insignifiant on peut laisser l'orifice passer inaperçu, et croire à un granulome ou à un adénome. Nous verrons plus loin quels sont les éléments de cette différenciation clinique.

Les fistules de l'ouraque sont facilement reconnaissables, quand l'urine est claire. Quand l'urine est trouble, purulente, on peut croire à une suppuration d'une fistule diverticulaire, mais à un examen approfondi, en recueillant la sécrétion de la fistule on ne saurait commettre d'erreur. De plus les conditions dans lesquelles surviennent les fislules ombilicales diverticulaires, et leur évolution sont tellement caractéristiques qu'il paraît difficile de les méconnaître, sauf dans certains cas exceptionnels, comme celui de Arndt où la fistule coexistait avec un adénome.

Nous ne nous attarderons pas à discuter le diagnostic avec la phlébite de la veine ombilicale ; nous ne voyons pas très bien comment on peut faire pareille confusion.

Quant au traitement nous le renvoyons à la fin du chapitre suivant, puisqu'il s'applique à la fois à la fistule et au prolopsus diverticulaires.

CHAPITRE IV

Prolapsus ombilical du diverticule.

Nous venons de voir comment se constituait et se développait la fistule ombilicale diverticulaire.

Triste infirmité par elle-même, elle peut guérir spontanément ou sous l'influence d'un traitement approprié ; mais aussi elle peut devenir le point de départ de complications redoutables. Le premier stade qu'elle parcourt est le prolapsus, origine des accidents ultérieurs.

Au fur et à mesure que l'enfant avance en âge et fait des efforts, la muqueuse fait hernie à travers l'orifice fistuleux et le prolapsus plus ou moins marqué est constitué.

Signalée par Cazin, par Porak, cette complication a été bien étudiée par Barth (1) dont les schémas ont été reproduits par tous les auteurs de monographies sur ce sujet.

Trois faits concourent à la production du prolapsus du diverticule: d'abord le type respiratoire qui est exclusivement abdominal chez l'enfant; ensuite la largeur de l'anneau et la faiblesse de la paroi ; enfin la continuité de l'intestin avec la fistule.

Avec Barth nous décrirons quatre stades au développement du prolapsus :

1° Il se produit d'abord, sous l'influence des cris, des efforts, une légère hernie de la muqueuse, un premier degré d'ectropion ; début de l'évagination du canal vitellin tout entier.

2° Dans un second degré on assiste à l'éversion du diverticule, qui se retourne en doigt de gant, muqueuse en dehors, séreuse en dedans.

3° Dans ce canal béant tend à s'engager la paroi de l'intestin op-

(1) Barth, *Deutsche Zeitschrift f. Chir.*, 1887, Bd 26.

posée à l'insertion du diverticule. Progressivement elle va le parcourir d'un bout à l'autre, et faire hernie à son tour au dehors. A ce moment on peut voir, comme dans l'anus contre nature ordinaire, l'éperon formé par la paroi postérieure qui divise l'orifice fistuleux en deux parties.

4° En dernier lieu, on voit implantée sur l'ombilic une tumeur en forme de champignon dont le pédicule est formé par une anse intestinale. Les deux branches de cette anse sont accolées en canon de fusil double et engainées dans le canal vitellin retourné.

Dans ces cas, on a le plus souvent affaire à une tumeur allongée, plus ou moins cylindrique ; à chacune de ses extrémités est une ouverture, l'une afférente ou supérieure, située d'habitude à gauche, l'autre efférente ou inférieure située à droite (1). La première laisse en général passer plus de méconium.

Au début on se trouve en présence d'une tumeur de volume variable, ressemblant à une fraise, à une framboise. Sa couleur est rouge vif, rappelant celle d'un prolapsus rectal. Peu à peu, par suite de l'irritation chronique, elle se recouvre de bourgeons charnus, qui souvent masquent l'ouverture de la fistule et deviennent le point de départ de petites hémorrhagies. En général l'écoulement de matières est insignifiant, quelquefois même nul.

En effet dans nombre de cas, voici ce qui se produit. Par suite de l'étroitesse du canal vitellin, les parois muqueuses sont presque accolées l'une à l'autre et circonscrivent un orifice à peine perceptible ; or cet orifice peut même être supprimé : il se fait au niveau de ce collet un travail d'irritation chronique dont le point de départ est le champignon muqueux prolabé et soumis à des causes incessantes d'irritation, et c'est ainsi qu'on peut voir la partie diverticulaire prolabée, ayant perdu toute communication avec l'intestin, devenir le type du prolapsus bénin. Dans ce cas, selon l'expression de Railton (2), on assiste à une cure naturelle de la fistule.

A ce degré le prolapsus n'est guère plus gênant qu'un simple granulome, et il est justiciable des traitements les plus simples.

(1) Thérémin, *Rev. des mal. de l'Enf.*, 1885.
(2) *Brit. med. J.*, 1893, p. 795.

Mais ce n'est pas la règle et le plus souvent il se présente avec les caractères que nous avons décrits plus haut.

Voilà donc le prolapsus constitué. A peine prononcé, réductible facilement dans les commencements, il va augmenter de volume avec les cris, les efforts de l'enfant. Rapidement aussi il devient irréductible et cela pour deux raisons. La première est que la partie prolabée du diverticule se congestionne, devient enflammée, granuleuse, en un mot augmente de volume et perd droit de domicile dans la cavité dont elle émerge.

La seconde est qu'il se forme des adhérences entre les surfaces adossées et enflammées. La conséquence est l'*irréductibilité du prolapsus.*

Mais la complication vraiment sérieuse du prolapsus, celle qui donne à cet accident toute sa gravité, c'est l'*occlusion intestinale.* A la suite du diverticule, l'anse intestinale dont il émerge s'engage dans l'anneau ombilical, le bout inférieur est supprimé ; il s'établit alors un anus contre nature. Mais cet anus est tout à fait insuffisant à cause de l'étroitesse de la fistule. De plus l'orifice serait-il assez large pour laisser passer les matières en quantité assez grande, il est facile de comprendre qu'il suffira de la plus légère inflammation pour que la muqueuse congestionnée, boursouflée, ferme l'orifice fistuleux et que l'occlusion devienne complète.

C'est en général spontanément et sous l'influence des cris, des efforts de l'enfant que surviennent l'issue de l'intestin et l'étranglement. Dans le cas suivant bien curieux, l'accident était dû à l'imprudence d'un médecin.

Le fait est de Lœwenstein (1). On amène à un médecin un enfant porteur d'une petite tumeur rougeâtre au niveau de l'ombilic, constatée dans les jours qui ont suivi la chute du cordon. Le médecin saisit des ciseaux et excise la tumeur. Mais aussitôt, surprise désagréable : sous l'influence des cris de l'enfant, une anse intestinale fait issue au dehors. Il s'agissait d'un prolapsus diverticulaire méconnu. Lœwenstein, appelé immédiatement, reconnaît la véritable

(1) Lœwenstein, *Archiv. f. klin. Chir.*, Bd 149, p. 541.

nature des accidents, débride l'orifice ombilical, réduit l'anse herniée et suture la perforation, résultant de la section du diverticule ; l'enfant guérit.

Ces considérations rapides nous montrent assez quelles allures graves peut revêtir, à un moment donné, le prolapsus du diverticule. Le pronostic en est donc sévère à cause des complications toujours imminentes, même à longue échéance. Témoin ce fait d'Alsberg et Leisrink concernant un enfant de dix ans qui, porteur depuis sa naissance d'une fistule diverticulaire, mourut brusquement d'iléus à la suite d'une indigestion.

Traitement. — La cure radicale de la fistule ombilicale s'impose donc. Longtemps crue impossible, elle est aujourd'hui bien réglée.

La *ligature*, la *compression*, la *cautérisation*, l'*excision* ont eu successivement des partisans, et ont donné des succès. Dupuytren (Th. de Brun) aurait obtenu trois guérisons par la ligature.

La compression, dans les cas de fistule étroite, sans tendance au prolapsus, a abouti à l'occlusion de l'orifice (cas de Werner, Jacoby).

Dernièrement encore Gambert publiait un cas de guérison par cautérisation.

L'excision enfin a été employée avec succès par Chandelux, Railton, etc...

Nous ne rappelons ces différents modes de traitement que pour mémoire. Certes ils ont des succès à leur actif et peuvent suffire dans certains cas. Ils paraissent surtout avoir été appliqués à des faits de fistule ou de prolapsus où la communication avec l'intestin n'existait plus ou se faisait par un conduit étroit et effilé. Le cas de Lœwenstein est là pour nous apprendre qu'ils peuvent être dangereux, sinon inefficaces.

En l'état actuel de la chirurgie le seul traitement rationnel est la *laparotomie* qui permet l'ablation totale du diverticule et supprime non seulement la fistule ou le prolapsus, mais l'organe qui en est le point de départ, et dont les vestiges rétro-pariétaux persistants donneront peut-être lieu ultérieurement à d'autres accidents. C'est la voie que suivit Lœwenstein dans le cas dont nous parlions plus haut. Ainsi ont fait avec succès Kehr, Stierlin, Sheperd, notre maître

M. A. Broca. Ce dernier a guéri de cette façon trois prolapsus diverticulaires (1). Nous reproduisons les détails opératoires tels qu'ils ont été publiés dans les *Bulletins de la Société de chirurgie* (1897, p. 725) à propos du premier malade ainsi traité par lui. « Je fis, dit notre maître, une incision circulaire laissant sur la tumeur une collerette de peau, et pénétrant jusque dans le péritoine. Cela fait je pus attirer au dehors un prolongement cylindrique recouvert de péritoine. J'agrandis la plaie par un débridement de la ligne blanche sur la ligne médiane, et j'arrivai ainsi jusqu'au bord convexe de l'intestin grêle sur lequel s'insérait le diverticule. Je réséquai circulairement le diverticule, et, de là, une perte de substance arrondie, de 1 cm. de diamètre environ, sur la paroi de l'iléon. Je fermai la muqueuse par quatre points de suture ; puis je fis deux plans de suture de Lembert, de cinq points chacun, le tout à la soie. Je terminai par une suture en étages de la paroi. »

Ces quelques lignes nous paraissent résumer la conduite à tenir dans les cas de fistule ou de prolapsus diverticulaires, dont le *traitement de choix reste donc la laparotomie*, qui permet la dissection complète du diverticule fistuleux et son extirpation.

(1) V. Bureau, Thèse Paris, 1898.

CHAPITRE V

Kystes diverticulaires.

Nous arrivons maintenant à un autre ordre de faits beaucoup plus rares, constituant de véritables curiosités pathologiques. Il peut se faire que la communication entre l'intestin et le canal vitellin soit supprimée, et que celui-ci persiste, à l'état canaliculaire, dans une partie seulement de son trajet. Dès lors des sécrétions s'y accumulent, les parois se distendent et nous assistons à l'origine de véritables formations kystiques ; processus comparable, en quelque sorte, à ce qui se passe, dans le canal péritonéo-vaginal pour les kystes du cordon. Encore qu'exceptionnels ces faits n'en sont pas moins intéressants et méritent qu'on s'y arrête.

Il est bien entendu que nous ne comprenons sous ce nom de kystes du canal vitellin que les faits où l'origine diverticulaire est nettement démontrée. Nous éliminons certaines observations de dilatations du diverticule rempli partiellement ou complètement par des corps étrangers ou des matières durcies. Le fait de Houston que nous rapportons plus loin (V. obs. 46) appartient aux diverticulites et ne peut pas rentrer dans la classe des formations kystiques.

Doit-on considérer comme de véritables kystes du canal omphalo-mésentérique, les deux faits suivants, l'un de Tiedeman, l'autre de Roth ?

Obs. 23. — Chez un fœtus à terme Tiedeman décrit un kyste pédonculé, piriforme, attaché à la convexité de l'intestin, près de la valvule iléo-cæcale. Ce kyste était long de 14 lignes, large. Sa cavité communiquait avec celle de l'intestin au moyen d'un étroit canal qui permettait à peine le passage d'un stylet. Le contenu était un liquide visqueux, contenant des flocons ressemblant à des flocons d'albumine.

Quant au cas de Roth (1), nous l'avons rapporté plus haut, à pro-

(1) V. p. 27.

pos du volvulus diverticulaire, et nous avons vu que consécutivement à la torsion du pédicule du kyste était survenue une péritonite.

Dans ces deux observations il y avait en somme communication, si étroite fût-elle, entre le diverticule et l'iléon ; aussi considérons-nous ces deux cas comme des exemples du stade pré-kystique et avons-nous cru devoir les rapporter.

Dans les kystes diverticulaires proprement dits, la cavité kystique est indépendante de la cavité intestinale.

Or, suivant la partie du canal vitellin qui va se dilater, suivant les rapports qu'elle affectera avec le péritoine, avec l'ombilic, la formation kystique revêtira des dispositions anatomiques différentes.

Dans un mémoire sur ce sujet, Zumwinckel (1), à propos d'un fait qu'il a directement observé, a étudié les diverses modalités cliniques que peuvent présenter les kystes diverticulaires.

Avec cet auteur nous décrirons *trois variétés anatomo-cliniques.*

I. — Dans une première variété rentrent les cas dans lesquels le diverticule de Meckel s'est oblitéré dans sa partie externe et dans sa partie profonde ; seul le segment moyen persiste à l'état canaliculaire et se dilate en une cavité kystique. Le cas suivant de Roth (2) est un bel exemple de cette variété que nous appellerons *intra-abdominale.*

Obs. 24. — Il s'agit d'un diverticule de Meckel, contenu dans un dédoublement mésentérique. Vers sa partie moyenne on voyait une dilatation kystique, siégeant à peu près à égale distance entre l'ombilic et l'intestin. Ce kyste avait le volume d'une fève. Le contenu était formé par une matière de consistance visqueuse : et l'étude histologique de la paroi montra qu'il s'agissait d'une muqueuse analogue à celle de l'intestin avec un épithélium cylindrique.

D'autres kystes existaient chez le même enfant, les uns rétro-péritonéaux, les autres médiastinaux, dont les parois reproduisaient également le type de la muqueuse intestinale. Peut-être avait-on affaire à des formations venues du duodénum ou de l'œsophage ou de parties aberrantes du diverticule de Meckel ?

(1) Zumwinckel, *Arch. f. klin. Chirurg.*, t. XL, p. 838.
(2) Roth, *Archiv. Virch.*, t. 80, p. 370.

Obs. 25. — Hennig, *Centr. f. Gyn.*, 1880. — Cet auteur rapporte le cas d'un kyste abdominal trouvé chez un enfant nouveau-né et occupant la partie antérieure de l'abdomen. Les dimensions de ce kyste étaient les suivantes : 8 pouces en longueur, 5 en largeur, 4 en épaisseur. Recouvert par le mésentère, sans communication avec l'intestin, il contenait environ cent grammes d'un liquide clair, pâle, quelque peu visqueux. Les parois, tapissées d'un épithélium cylindrique, contenaient des glandes analogues à celles de la muqueuse intestinale.

Nous reproduisons aussi le cas suivant rapporté par Fitz (1) et trouvé dans le catalogue de Warren Museum, bien que les détails exacts sur le siège de la formation kystique diverticulaire fassent défaut.

Obs. 26.— Diverticule de l'intestin long de 3 centimètres, large de 1 centimètre, sans communication avec la lumière de l'iléon, dilaté en forme de poche kystique.

Examen histologique. — Structure analogue à celle de la muqueuse intestinale, c'est-à-dire : enveloppe péritonéale, tissu connectif, couche musculaire, couche muqueuse, avec des villosités et des culs-de-sac glandulaires ; l'épithélium avait disparu.

Certains auteurs ont voulu rapporter aussi à des anomalies du conduit vitellin des kystes trouvés, en même temps que d'autres malformations, chez des fœtus ou des enfants nouveau-nés. Ces observations, manquant de détails précis et surtout d'examen histologique, ne nous ont pas paru devoir être reproduites.

Pour en finir avec cette première variété de kystes diverticulaires, rappelons seulement le cas de Raesfeld (1852) concernant un enfant nouveau-né. Le kyste était attaché à la surface libre de l'intestin (Fitz).

II. — Dans un second ordre de faits, le diverticule a persisté seulement dans sa partie terminale ; on le trouve dilaté immédiatement en arrière de la paroi abdominale, refoulant le péritoine : c'est la variété *sous-péritonéale* ou *prépéritonéale*. Le cas de Roser, publié dans les *Archiv. de Langenbeck* (1876), se rapporte à cet ordre de faits.

(1) Fitz, *American Journal of medical Sciences*, 1884.

Obs. 27. — Roser, *Archives de Langenbeck*, 1876. — Jeune homme présentant un écoulement ayant pour origine une fistule située au niveau du nombril. Cette fistule était survenue à la suite de l'incision d'une petite tumeur ombilicale kystique par un médecin.

Actuellement il existe, au niveau du nombril, un orifice fistuleux, qui permet l'introduction d'une sonde. Celle-ci pénètre dans une cavité profonde de 6 centimètres. Par l'orifice sort un *liquide clair, dans lequel l'examen montre la présence de cellules épithéliales cylindriques.*

Le jeune homme réclamant l'opération, on fait une incision et, la peau sectionnée, on tombe sur une poche de consistance fibreuse. Incision de cette poche : une cavité apparaît, recouverte d'une membrane muqueuse. On enlève cette muqueuse par fragments, aussi largement que possible, et on cautérise au chlorure de zinc. La poche bourgeonne et se comble peu à peu : guérison au 48e jour.

Roser pensait qu'il s'agissait d'un kyste de l'ouraque ; mais l'examen histologique montra qu'on était en présence d'un diverticule ; la paroi muqueuse contenait des glandes de Lieberkuhn. D'ailleurs la présence des cellules cylindriques dans le liquide qui s'écoulait par la fistule aurait dû éveiller les soupçons.

Le cas de Wyss appartient à la même catégorie de faits.

Obs. 28.— Wyss, *Archiv. Virchow*, 1870, p. 143. — Il s'agit d'un kyste diverticulaire, du volume d'une fève, situé entre la paroi abdominale et le péritoine. Le contenu était un liquide visqueux, opaque. La paroi comprenait une membrane fibreuse avec un revêtement épithélial formé de cellules cylindriques ciliées.

III. — Enfin, dans certains cas, la formation kystique se développe aux dépens de la partie la plus éloignée de l'intestin, de la partie superficielle, intra-pariétale du diverticule de Meckel. C'est un fait de ce genre que Zumwinckel a observé et il a été le point de départ du travail de cet auteur auquel nous faisions allusion plus haut. Voici ce cas, type de cette variété que nous appellerons *intra-pariétale.*

Obs. 29. — Une petite fille, âgée de 7 ans, avait, depuis sa naissance, une petite ouverture sur le côté gauche de l'ombilic, par où s'écoulait un liquide visqueux en telle abondance que son linge était constamment taché.

A son entrée à l'hôpital, on trouve, au niveau du nombril, une tu-

meur arrondie, ulcérée à sa surface, du diamètre de 1 cm. 1/2, et présentant au centre une petite ouverture par laquelle un stylet s'enfonçait à 1 centimètre de profondeur, et là se mouvait à l'aise dans une cavité. Le diagnostic penchait en faveur d'un kyste fistuleux de l'ouraque.

Par deux incisions elliptiques comprenant la tumeur et le nombril, Zumwinckel arrive à délimiter une poche kystique, bleuâtre, de la grosseur d'un noyau de cerise. Ce kyste fut séparé assez facilement de sa base d'implantation. Guérison rapide.

Examen de la tumeur. — A la coupe on reconnait la structure essentielle de l'intestin grêle. Le revêtement interne de la poche comprend une muqueuse avec un épithélium cylindrique et des glandes de Lieberkuhn ; une muscularis mucosæ la sépare d'une couche musculaire.

La muqueuse est nettement hypertrophiée, rappelant presque l'aspect d'un papillome ; les culs-de-sac glandulaires ont pris un aspect adénomateux et dans le tissu cellulaire on voit une infiltration de nombreuses cellules embryonnaires.

Telles sont, rapidement esquissées, les trois grandes modalités anatomo-cliniques que peuvent revêtir les formations kystiques diverticulaires. En donnant des exemples de chacune d'elles, nous avons montré assez leur physionomie symptomatologique pour n'avoir pas à y revenir.

Quant au *diagnostic*, le plus souvent on ne le fait pas. Pour les kystes de la première variété, situés dans l'abdomen, à peu près à égale distance entre l'intestin et l'ombilic, point n'est besoin d'insister ; ils sont méconnus et ne peuvent guère être que des trouvailles d'autopsie. Pour les deux autres formes, caractérisées, au point de vue objectif, par l'existence d'une fistule ombilicale donnant issue à un liquide séreux ou visqueux plus ou moins abondant et conduisant dans une cavité plus ou moins grande, l'erreur la plus commune consiste à les confondre avec une *fistule de l'ouraque*. En dehors des caractères du liquide urinaire bien différents de la sécrétion muqueuse des kystes en diverticule, il est un signe qui lève tous les doutes : c'est la présence, dans le liquide qui s'écoule par la fistule, de cellules épithéliales cylindriques ciliées ou non. Si donc on ne trouve pas ces éléments épithéliaux après plusieurs examens, il suffira de faire un léger curettage du trajet et leur apparition dans le liquide ainsi obtenu fixera le diagnostic hésitant.

Le *traitement* est celui que Zumwinckel a préconisé et suivi pour sa malade : c'est l'*extirpation*. On pourrait, comme Roser, se contenter d'inciser le kyste, curetter la poche et cautériser ; mais il suffit d'un fragment muqueux persistant pour entretenir la fistule ; mieux vaut enlever la poche.

Deux mots encore avant d'en avoir fini avec les kystes du diverticule de Meckel. Nous avons vu, par l'examen de la paroi kystique dans le cas de Zumwinckel, que les divers éléments qui la composent participent au processus inflammatoire chronique ; la muqueuse est hypertrophiée, les culs-de-sac glandulaires prennent l'aspect adénomateux, dans les couches celluleuses se fait une infiltration abondante de cellules embryonnaires. Et maintenant supposons le prolapsus partiel de ce kyste retourné et venant étaler ce segment prolabé au fond de la cicatrice ombilicale, soumis à des irritations répétées, et nous serons en présence d'une nouvelle variété de tumeurs ombilicales, due à la persistance partielle du canal omphalo-mésentérique ; nous voulons parler des *tumeurs adénoïdes diverticulaires*.

CHAPITRE VI

Tumeurs adénoïdes diverticulaires.

Dans cette dernière classe des affections dues aux anomalies créées par la persistance du conduit omphalo-mésentérique rentrent des faits rarement observés, mais assez nombreux pour que leur histoire mérite d'être esquissée.

Il peut exister, en effet, au niveau de l'ombilic chez l'enfant, de petites tumeurs solides, constituant en quelque sorte de véritables adénomes développés aux dépens de la muqueuse d'un diverticule de Meckel adhérent à l'ombilic.

Le premier auteur qui ait signalé ces faits paraît être Kolaczek. On trouve, dans le *Journal de l'Institut pathologique de Breslau* (1871), la description détaillée d'une tumeur ombilicale observée par cet auteur et dont il rapporte l'examen microscopique plus tard (1). Il cite aussi un cas observé par le professeur Fischer en juin 1874, où le diagnostic fut porté d'après un cas analogue opéré en novembre 1871. Kolaczek donne à ces tumeurs le nom d'*entérotératomes*. En 1877 paraît le travail de O. Kustner (2), où celui-ci semble ignorer complètement les faits signalés par Kolaczek, ce qui d'ailleurs lui vaut une critique sévère de ce dernier, lequel réclame la priorité et publie un nouveau cas observé par lui en 1876 (3).

Le terme d'*adénomes* donné par Kustner est accepté par Nicaise et le professeur Duplay.

En 1881, Chandelux (4) publie un cas fort intéressant de tumeur ombilicale et propose la dénomination pour son cas d'*exomphale funiforme diverticulaire inversé*.

(1) Kolaczek, *Arch. f. klin. Chir.*, XVIII, p. 349.
(2) O. Kustner, *Virchow's Arch.*, 1877, Bd. 69, p. 286.
(3) Kolaczek, *Arch. Virch.*, 1877, p. 537.
(4) Chandelux, *Archiv. physiol.*, 1881.

Dans une étude très complète, notre maître le professeur Lannelongue et Frémont (1) rapportant trois observations d'adénomes de l'ombilic leur donnent le nom expressif de *tumeurs adénoïdes diverticulaires*, rappelant ainsi leur origine et leur structure. « Nous appelons ainsi, écrivent-ils, des tumeurs ordinairement pédiculées, implantées sur la cicatrice ombilicale, irréductibles, assez comparables comme apparence aux granulomes ordinaires de cette région, mais d'une constitution anatomique tout à fait différente. »

Villar (2) dans une excellente thèse sur les tumeurs de l'ombilic, consacre un chapitre aux adénomes, et en rapporte une observation prise dans le service de Nicaise à Laënnec par Le Roy, interne du service.

Depuis, l'attention a été attirée sur ce point. Pour nous, sur 16 cas de granulomes de l'ombilic que nous avons étudiés avec notre collègue E. Weill (3), deux fois nous avons trouvé qu'il s'agissait d'une tumeur adénoïde diverticulaire.

Étiologie. — Les tumeurs adénoïdes diverticulaires sont loin d'être fréquentes. Néanmoins si l'on songe que l'attention n'a été appelée sur ce point de la pathologie de l'ombilic que depuis quelques années, on nous accordera que cette grande rareté est peut-être due aux nombreuses erreurs de diagnostic commises à leur endroit, et au manque d'examen histologique. Nous rappelons que, dans 16 cas de granulomes de l'ombilic que nous avons examinés, deux fois nous avions affaire à des lésions adénomateuses ayant pour point de départ le diverticule de Meckel persistant. Ces examens ont été faits sur des petits malades du service de notre maître, M. A. Broca.

Le sexe a-t-il une influence? Sur 9 cas où le sexe ait été noté, 6 ont été observés chez des garçons.

Mais le point le plus important à retenir c'est le début et le mode d'apparition des adénomes. Ils se montrent dans les jours qui suivent la naissance, immédiatement après la chute du cordon ; ce sont destumeurs congénitales : ils ont, comme les fistules ombilicales

(1) Lannelongue et Frémont, *Arch. gén. de méd.*, 1884.
(2) Villar, Th. Paris, 1886.
(3) H. Blanc et E. Weill, *Bull. Soc. anatom.*, mai 1899.

étudiées déjà, pour origine la présence dans les éléments du cordon d'un diverticule de Meckel pris dans la ligature.

Histoire clinique. — Voici comment se présentent, en général, les tumeurs adénoïdes diverticulaires. L'accouchement a été normal ; la ligature du cordon faite comme d'ordinaire, celui-ci ne présentant rien d'anormal. Au 8e, 9e jour, le cordon tombe et alors on constate au fond de la petite dépression cutanée ombilicale une tumeur rouge qu'on ne peut faire rentrer dans le ventre. Il est difficile de donne sur les caractères de cette tumeur ombilicale au début de bien longs détails ; car dans les observations que nous avons lues ce n'est que longtemps après son apparition, que les parents amènent l'enfant au chirurgien. Dans l'intervalle tout est essayé pour obtenir la guérison : tentatives de réduction, compression au moyen d'une pelote comme pour la hernie ombilicale, enfin cautérisations répétées le plus souvent avec le nitrate d'argent.

Malgré tous ces traitements la tumeur non seulement ne disparaît pas, mais s'accroît en général, pendant que l'enfant ne paraît nullement en être gêné le moins du monde, et présente toutes les apparences d'une excellente santé. Voyons donc quels sont les caractères de cette tumeur ombilicale ?

Son *volume* est variable, c'est ainsi que dans les deux premières observations de Lannelongue la tumeur diverticulaire est décrite comme atteignant à peine les dimensions d'un noyau de cerise : ou bien elle offre l'aspect et le volume d'un petit pois (Kustner, Le Roy); au contraire dans le cas de Chandelux on avait affaire à un appendice allongé, long de 6 centimètres. Il est vrai d'ajouter que le petit malade était, dans ce dernier cas, âgé de 2 ans 1/2 et que le volume de la tumeur était allé croissant ; tandis qu'il s'agit dans les observations de Lannelongue d'enfants de 4 et 9 mois seulement. Il est donc permis d'admettre que le volume de la tumeur congénitale est surtout variable avec l'âge de l enfant, peut-être aussi avec la nature des agents modificateurs dont on a usé pour la faire disparaître.

Comme son volume, sa forme est différente suivant les cas. Tantôt c'est un cube légèrement renflé à son extrémité ; tantôt un noyau de cerise ; tantôt elle revêt grossièrement les apparences d'un pénis.

C'était le cas pour le petit malade de Chandelux, et cette comparaison avec un pénis avait été faite par les parents et la nourrice plusieurs fois.

Quels que soient le volume et la forme, l'aspect général est le même. La couleur de la tumeur est rosée : sa surface est en général lisse, brillante, comparable parfois à celle de la muqueuse intestinale dans les prolapsus du rectum. Dans certains cas on y voit, de distance en distance, de petits ilots blanchâtres, d'apparence sèche, pouvant faire croire au premier abord à des zones d'épidermisation ; ou encore de légers produits blanc-sale, dus à la sécrétion du diverticule et qui paraissent purulents à un examen superficiel.

La consistance de la tumeur est solide, en général uniforme, rénitente, n'ayant ni la mollesse des bourgeons charnus, ni la dépressibilité d'une masse creusée en son centre.

Dans deux cas on a noté la présence d'une faible dépression siégeant au niveau de l'extrémité renflée ; mais cette dépression admettant un stylet ne s'enfonçait pas au delà de quelques millimètres.

Ainsi constituée la tumeur occupe le centre de la cicatrice ombilicale qui présente des dimensions à peu près normales. Son pédicule complète l'anneau ombilical et adhère fortement au pourtour de cet anneau avec la peau duquel sa surface se continue. Il peut exister ainsi, autour du point d'implantation, un léger sillon dans lequel on peut engager un stylet, mais sans parvenir à glisser au-dessous de la paroi abdominale et à pénétrer à plus de 1 ou 2 millimètres.

Quand on cherche par des tractions ou par des pressions à modifier la tumeur diverticulaire les résultats sont absolument négatifs ; la traction ne détermine point son augmentation de volume par l'issue d'une portion qui serait située au delà de l'ombilic, à l'intérieur de la cavité abdominale ; d'autre part, elle est entièrement irréductible ; les pressions méthodiques faites avec douceur ne modifient en rien son volume ; et pendant ces manœuvres de taxis on ne perçoit rien d'anormal, ni crépitation, ni gargouillement.

D'autres caractères négatifs ne sont pas moins intéressants à relever : jamais le suintement que nous avons signalé à la surface granuleuse ou lisse de la tumeur ne présente de coloration jaune ; jamais

il n'a l'odeur des matières fécales. Enfin dans toutes les observations on note le fonctionnement normal et régulier de l'intestin. Quant aux signes fonctionnels, ils n'existent pas ; l'enfant ne se préoccupe nullement de son ombilic, il n'en souffre pas.

Telles sont rapidement esquissées les apparences cliniques des tumeurs adénoïdes diverticulaires. Voyons maintenant quels sont leur composition, leur structure intime, leur origine et leur mode de développement.

Anatomie pathologique. — Pathogénie. — L'examen microscopique des coupes de ces productions diverticulaires révèle d'une façon indéniable leur origine intestinale. Les préparations d'ensemble montrent trois couches bien distinctes : 1° une zone corticale ; 2° une zone moyenne ; 3° une zone profonde.

1° La *zone corticale* présente une surface tapissée par un épithélium cylindrique allongé, mais sans plateau (Lannelongue), à plateau strié (Chandelux) ; les éléments caliciformes sont nombreux. Le chorion présente une quantité d'éléments embryonnaires beaucoup plus grands. Les glandes hypertrophiées se montrent sous deux aspects : les unes sont des glandes de Lieberkühn bifurquées parfois dans leur partie profonde ; les autres, plus centrales, sont des glandes en tubes à épithélium clair, cylindrique, devenant polygonal en se portant vers la partie terminale des tubes : seules ces glandes présenteraient çà et là leur partie profonde bifurquée (Lannelongue). Nulle part on ne trouve de villosités. De distance en distance le revêtement épithélial s'est détaché plus ou moins complètement ; il est remplacé par une accumulation d'éléments embryonnaires plongés dans un mucus à demi concret. Ces ilots blanchâtres que nous avons signalés plus haut sur les tumeurs diverticulaires, sont la conséquence de ce processus, résultat de l'irritation chronique ou des frottements répétés dont cette partie a été le siège. Des fibres déliées de tissu conjonctif interglandulaire, des vaisseaux capillaires et quelques fibres lisses (muscularis mucosæ) complètent la structure de cette première couche. 2° Le tissu conjonctif constitue à lui seul la deuxième zone presque tout entière, qui représente la celluleuse de l'intestin. On y rencontre çà et là des follicules lymphatiques.

3° La zone centrale comprend deux plans de fibres musculaires lisses, l'un adjacent à la couche moyenne est formé de fibres circulaires, l'autre de fibres longitudinales. Dans un cas de Lannelongue il existait au centre d'une de ces tumeurs, un amas glandulaire.

Entre ces trois couches l'adhérence est beaucoup plus grande que dans l'intestin ; un tissu conjonctif inflammatoire les unit étroitement, il fait de la tumeur un tout compact. Les éléments conjonctifs y sont disposés de façon irrégulière, épaississant une couche ici, déformant les rapports là, apportant, en un mot, de profondes modifications dans la structure normale du diverticule.

Telles sont les lésions qui ont été décrites par les auteurs dans les tumeurs adénoïdes diverticulaires. Dans les deux cas que nous avons eu l'occasion d'étudier, nous avons observé certaines particularités anatomo-pathologiques qui nous ont paru intéressantes à signaler. Ces particularités, disons-le tout de suite, consistent dans la présence de dilatations glandulaires kystiques, de nombreuses cellules éosinophiles, et de formations papillaires rappelant les villosités intestinales (1).

Voici les détails anatomo-pathologiques observés dans nos deux cas, tels que nous les avons publiés dans les *Bulletins de la Société anatomique.*

Tumeur diverticulaire, n° 1. — « A un petit grossissement la tumeur apparaît formée d'un tissu qui rappelle l'aspect de la muqueuse intestinale. Les coupes passant par la partie moyenne permettent de constater l'existence d'un pédicule large qui contient de nombreux vaisseaux. La périphérie est formée de glandes très abondantes plus ou moins volumineuses qui s'offrent sous des aspects multiples, et dont quelques-unes sont hypertrophiées et dilatées au point de former de véritables kystes.

Ces glandes sont plongées dans un tissu conjonctif assez lâche par places, et qui se condense ailleurs en véritables nodules embryonnaires. Sur le bord libre de la tumeur se montrent de véritables papilles, comparables, jusqu'à un certain point, aux villosités.

Glandes. — Ce sont des glandes en tubes analogues aux glandes de Lieberkuhn, mais elles sont très modifiées. Elles se présentent sous deux aspects. Les unes ont des cellules possédant un noyau volumineux qui se colore uniformément en violet par l'hématéine. Ce noyau

(1) V. *Bull. Soc. anat.*, mai 1899.

est situé à la base de la cellule qui est cylindrique ; le protoplasma est grenu et se colore fortement par l'éosine. On n'aperçoit qu'une seule couche de cellules quand l'acinus est coupé perpendiculairement à sa direction.

Les bords libres des cellules s'unissent pour former une lumière canaliculaire arrondie et large. Sur la face externe de l'acinus un ou deux noyaux aplatis montrent la nature conjonctive de la paroi glandulaire.

Le deuxième aspect sous lequel s'offrent les glandes est celui de glandes claires dont l'éosine ne colore guère que les contours. A la base de quelques-unes d'entre elles on trouve un noyau bien coloré ; dans les autres le noyau n'existe pas ou n'est pas apparent : ce sont des cellules muqueuses.

Malgré les différences qui existent à un examen rapide entre ces deux variétés de cellules, nous pensons qu'elles sont de la même espèce ; la deuxième forme cellulaire étant l'aboutissant de la première : on trouve entre elles tous les intermédiaires. C'est ainsi que dans la première variété de glandes on trouve, par places, une cellule offrant des espaces clairs ; certaines glandes en présentent même plusieurs.

Ces glandes sont nettement hypertrophiées. La cavité glandulaire se dilate parfois au point que quelques-unes d'entre elles constituent de véritables kystes. Ceux-ci sont remplis par une sécrétion muqueuse que colore légèrement l'éosine. Mais les cellules glandulaires persistent et on trouve une limite nettement marquée entre elles et le contenu du kyste.

Tissu conjonctif. — Il est peu abondant ; il comprend des fibres et des cellules. Les cellules sont les plus nombreuses. Au centre de la tumeur on aperçoit des faisceaux conjonctifs assez importants, accompagnés de fibres musculaires lisses, et formant des divisions lobulaires entre les éléments glandulaires. Sur toute la périphérie le tissu conjonctif embrasse chaque élément glandulaire séparément.

Les cellules conjonctives sont de plusieurs ordres. Les unes sont des cellules ordinaires, étoilées, reconnaissables à leur noyau allongé et clair ; les autres sont des cellules rondes, nombreuses, avec un noyau fortement coloré et dépourvues presque complètement de protoplasma. Ces cellules, surtout abondantes à la périphérie, forment, en plusieurs points, des amas nodulaires qu'on ne peut guère interpréter que comme des follicules clos se trouvant à la base des glandes en tubes périphériques ; entre les glandes elles-mêmes, on constate seulement l'infiltration lymphoïde.

On observe, en outre, deux formes cellulaires pathologiques ; ce sont, d'une part, de nombreuses cellules éosinophiles, reconnaissables à leurs granulations, et aux caractères de leurs noyaux (simple, double, quelquefois triple) ; ce sont, d'autre part, de nombreuses plasmazellen. Il n'y a pas de mastzellen.

Villosités. — Sur le bord libre de la tumeur on note, sur quelques coupes, des végétations irrégulières qui ne sont autre chose, croyons-nous, que des villosités intestinales modifiées. Au sommet de quelques-unes d'entre elles, en effet, on retrouve une disposition épithéliale absolument analogue à celle de la muqueuse intestinale. Leur épithélium est formé de grandes cellules allongées, à noyau en bâtonnet, situé vers le tiers moyen de la cellule, se colorant fortement par les couleurs basiques, et à protoplasma grenu. A peine si on retrouve quelques traces de cet épithélium sur les côtés des papilles et encore il est très altéré.

Le tissu conjonctif des villosités est très dense ; il entoure de nombreux capillaires gorgés de sang. Vers leur bord libre les villosités se colorent uniformément par l'éosine, et ne laissent distinguer aucun élément anatomique. Un certain nombre d'entre elles ont subi une transformation fibreuse dans leur totalité. C'est entre les bases de ces villosités que viennent s'ouvrir les glandes.

Vaisseaux. — La tumeur est très richement vascularisée. En dehors des grosses artères du pédicule on ne constate de gros vaisseaux qu'au centre ; la plupart des artères et des veines sont le siège de lésions inflammatoires. Dans le reste de la tumeur on ne trouve qu'un nombre très grand de capillaires sanguins ; c'est autour de ces derniers que s'accumulent les cellules éosinophiles.

Les capillaires lymphatiques sont aussi très nombreux.

Tumeur adénoïde diverticulaire, n° 2. — D'une façon générale nous retrouvons dans cette tumeur les mêmes lésions que celles que nous venons de décrire.

Les coupes, passant par le centre de la tumeur, se trouvent perpendiculaires au grand axe des glandes. Ce sont des glandes en tubes, presque toujours uniques, dont quelques-unes se bifurquent dans la profondeur (ce point a été noté par Lannelongue). Peu de dilatations kystiques. Les glandes ne possèdent qu'une couche de cellules à noyau basal et à protoplasma grenu ; leurs limites sont peu nettes ; dans la lumière de quelques-unes on trouve du mucus.

Dans la profondeur existent, en très petit nombre, des glandes d'aspect différent qui ne sont pas reliées aux formes précédentes par des formes de transition, comme dans le cas précédent. Les cellules de ces glandes se colorent à peine par l'éosine ; leur noyau est aplati, quelquefois masqué ou absent (cette différenciation des deux variétés glandulaires avait été signalée aussi par Lannelongue).

A la périphérie on ne constate que des rudiments de villosités entre les glandes et nullement les productions hypertrophiques du cas précédent. Presque nulle part on ne peut retrouver l'épithélium intestinal sur le bord de la tumeur.

Au centre existent, entre les faisceaux de tissu conjonctif, de nombreux faisceaux de fibres musculaires lisses, et des vaisseaux chroniquement enflammés.

Le tissu conjonctif, peu serré dans la couche glandulaire, nous montre les mêmes formes cellulaires que dans le cas n° 1 : cellules étoilées, nombreux plasmazellen, nombreuses cellules éosinophiles ; pas de mastzellen.

Dans les espaces interglandulaires on trouve encore des cellules embryonnaires abondantes, donnant l'aspect réticulé. A la base des glandes en tubes on voit de véritables follicules clos.

En résumé, cette étude de deux cas de tumeur adénoïde confirme dans ses grandes lignes, la conception anatomo-pathologique lumineusement exposée par notre maître, M. Lannelongue, dans son mémoire, et met en relief certaines particularités, peut-être inconstantes, mais non encore signalées, à notre connaissance. Ces particularités sont les suivantes :

1° Il existe, dans les tumeurs adénoïdes diverticulaires, une infiltration de cellules embryonnaires dans les espaces interglandulaires, infiltration donnant l'aspect réticulé. De plus, on y rencontre de véritables follicules clos. (Zumwinckel (1) remarque que les auteurs les ont presque toujours vainement cherchés.)

2° On peut y rencontrer des productions hypertrophiques ayant pour point de départ les villosités.

3° Certaines glandes ont des tendances à la dilatation kystique.

4° Enfin on y note la présence de nombreux plasmazellen et de nombreuses cellules éosinophiles.

Mais, quelque profondes que soient les modifications survenues, en résumant les caractères anatomo-pathologiques des tumeurs diverticulaires, on voit qu'elles rappellent, dans l'ensemble, la structure de l'intestin. Il reste donc maintenant à expliquer certaines particularités et le mécanisme en vertu duquel les rapports normaux des couches intestinales ont été si complètement bouleversés.

Après avoir rapporté l'histoire de son petit malade, porteur d'une tumeur diverticulaire, et donné le résultat de son examen histologique, Chandelux conclut ainsi : « Lors de la ligature du cordon, la paroi antérieure du diverticule intestinal hernié a été sectionnée et enlevée ; la paroi postérieure a été épargnée et est restée intacte.

(1) Zumwinckel, *Arch. f. klin. Chir.*, t. XL, p. 838.

C'est cette paroi postérieure qui, ultérieurement, a dû faire hernie en se retournant comme un doigt de gant, de façon que sa surface muqueuse devînt superficielle, et sa tunique musculeuse centrale..... Nous avons pensé qu'il était utile de caractériser ce fait par une dénomination rappelant à la fois son origine et sa forme ainsi que l'inversion qui a rendu externe sa surface muqueuse. C'est dans ce but que nous lui donnons le nom d'exomphale funiforme diverticulaire inversé. »

Ainsi donc voilà quelle est pour Chandelux l'explication de la formation des tumeurs diverticulaires. Elle semble avoir été ruinée complètement par les recherches de Lannelongue et Frémont. « L'hypothèse de M. Chandelux, écrivent-ils, élevée sans arguments et sans preuves, tombe d'elle-même ; l'examen anatomo-pathologique ne révèle aucune trace d'inversion ou d'invagination. » Pour eux l'interprétation des faits doit être la suivante : au moment de la chute du cordon, le diverticule de Meckel hernié qui en fait anormalement partie, tombe comme les autres éléments ; par suite il restera adhérent à la paroi abdominale par toute sa surface extérieure séreuse, tout à fait propre à contracter rapidement des adhérences. Mais il n'en est pas de même pour la membrane muqueuse, sectionnée elle aussi. Par ses bords avivés elle se soude aux parties voisines ; la partie centrale libre, épithéliale, froncée par le rétrécissement du segment abdominal de l'infundibulum diverticulaire, est exposée à une procidence qui peut être de deux sortes : générale, c'est celle que nous avons étudiée plus haut (1) ; partielle, c'est celle qu'il faut invoquer dans les tumeurs adénoïdes diverticulaires. Supposons un prolapsus latéral, ne comprenant qu'une partie de la tunique muqueuse, et entraînant à sa suite les plans musculaires sous-jacents. Au début ce n'est qu'un petit corps rougeâtre, arrondi, semblable à un bourgeon charnu ; puis, sous l'influence des efforts, des cris de l'enfant, la cicatrice ombilicale, peu solide encore, cédant facilement, la tumeur augmente et atteint des dimensions variables. Mais en même temps, cette tumeur est exposée à des frottements répétés ; elle

(1) V. p. 41, chapitre IV.

est soumise à des cautérisations de toute sorte destinées à la faire disparaître. De là l'inflammation chronique, de là l'hypertrophie des glandes, de là la production de tissu conjonctif inflammatoire unissant étroitement les différentes couches entre elles, et irrégulièrement distribué. En résumé la pathogénie des tumeurs adénoïdes diverticulaires pour notre maître le professeur Lannelongue tient dans deux mots : Prolapsus partiel latéral et inflammation chronique. C'est la même opinion que nous avons émise à la fin du chapitre précédent (V. p. 51) et nous pensons qu'elle correspond à la réalité.

Diagnostic. — A condition d'y penser, le diagnostic pourra se faire assez facilement en se basant sur le début, la marche et les caractères de la tumeur ; l'irréductibilité, la consistance, la couleur, le mode d'implantation, la matière des produits de sécrétion, tels en sont les éléments principaux. Nous y avons assez insisté à propos des symptômes pour n'avoir plus à y revenir.

C'est grâce à eux que l'on évitera la confusion avec des *tumeurs stercorales* ou *urinaires* de l'ombilic et d'origine congénitale. Celles-ci sont plus molles ; elles sont réductibles, souvent avec gargouillement s'il s'agit de l'intestin. L'*omphalocèle urinaire,* résultat de la perméabilité de l'ouraque et de la persistance d'une partie du canal allantoïdien dans le cordon, est rare ; elle se reconnaît à la présence à la base du cordon d'une tumeur fluctuante, transparente, coexistant avec une rétention d'urine.

Les *végétations* qui presque toujours limitent au dehors les fistules urinaires ont quelquefois de vagues ressemblances avec les tumeurs diverticulaires. Dans une observation du Dr Alric (1) la tumeur mollasse et fongueuse, d'un rouge sombre, du volume d'une noix, formait un relief arrondi rattaché à l'ombilic par un court pédicule : mais le signe caractéristique vient lever tous les doutes : présence, au centre de la tumeur, d'un pertuis laissant couler l'urine à laquelle est due l'odeur *sui generis* des linges de l'enfant.

De même la présence d'un pertuis laissant sourdre des matières intestinales, bien que caché au milieu de végétations plus ou moins développées, fera reconnaître la *fistule stercorale.*

(1) *Bulletin de thérapeutique,* 1879.

Plus délicate quelquefois à établir est la différenciation clinique entre les *angiomes*, les *granulomes*, et les tumeurs adénoïdes diverticulaires.

Par sa forme de tumeur variqueuse, par sa consistance qui est plus molle, par un certain degré de réductibilité, par les variations de couleur et de volume avec les cris de l'enfant, *l'angiome ombilical, varicomphale*, de Bérard, *fongus vasculaire* des Allemands, sera reconnu. Il est d'ailleurs excessivement rare.

Mais c'est surtout avec le *granulome* que l'on sera exposé à des erreurs de diagnostic. On se rappellera que le granulome est beaucoup plus fréquent ; c'est donc à lui qu'il faut penser tout d'abord. De plus son développement, en général plus considérable, se fait par des bourgeonnements multiples qui donnent à sa surface un aspect lobulé. La consistance n'est pas la même : le *fongus végétant* est plus mou, moins élastique, saignant plus facilement. Différente aussi est la nature du liquide produit par leur surface : le granulome donne naissance à une sécrétion franchement purulente, tachant le linge en jaune, distincte nettement du liquide muqueux que l'on voit à la surface des tumeurs adénoïdes. Le mode d'implantation est important à rechercher; en général le granulome au début sera reconnu à sa base d'implantation siégeant sur les côtés de l'anneau ombilical. Mais en se développant dans l'entonnoir ombilical, il peut prendre une forme moulée sur les parties environnantes, devenir plus régulier, plus uni ; et, si son implantation est assez large, on comprend qu'il puisse en imposer pour un adénome. Une dernière différence entre les deux variétés de tumeur : le granulome disparaît assez facilement soit spontanément, soit par de légères cautérisations ; au contraire l'adénome reste indifférent aux agents modificateurs, et s'accroît progressivement. Enfin, en dehors de tous ces éléments de diagnostic lumineusement exposés par notre maître le professeur Lannelongue, comme dernière ressource il nous reste l'examen histologique qui viendra lever tous les doutes. La structure des tumeurs adénoïdes reproduisant la structure de l'intestin, encore que profondément modifiée, ne saurait permettre l'erreur.

C'est le microscope qui seul a permis dans un cas de reconnaître

qu'il s'agissait non d'un adénome ombilical, mais d'un *adénome d'origine stomacale*. Nous faisons allusion au cas unique rapporté par H. Tillmanns (1). Un petit garçon de 13 ans présentait à l'ombilic une tumeur congénitale rappelant comme caractères et comme aspect les adénomes. L'examen histologique d'un fragment d'une part, les réactions du mucus sécrété de l'autre, montrèrent que l'on avait affaire à un prolapsus de la région pylorique de l'estomac. Ce fait, rapporté d'ailleurs par Villar (2), nous a paru unique dans la science ; nous ne le signalons que pour mémoire.

C'est au même titre que nous signalerons, en terminant ces quelques considérations sur le diagnostic, l'existence possible à l'ombilic de *myxomes*, dont les caractères sont trop peu connus pour que nous insistions, et de *kystes dermoïdes* (2), qui seront toujours faciles à différencier des tumeurs adénoïdes.

Traitement. — L'évolution même de ces tumeurs commande le traitement. Nous l'avons vu, abandonnées à elles-mêmes, ou cautérisées par une série d'agents modificateurs différents, elles augmentent progressivement de volume ou,en tout cas, ne rétrocèdent pas ; donc l'exérèse s'impose.

On pourra la pratiquer par des moyens simples : ligature au ras de l'ombilic, soit élastique, soit serrée d'emblée ; ou encore l'excision aux ciseaux ou au bistouri, avec cautérisation de la plaie.

C'est là la conduite qui a été tenue par les chirurgiens dont nous avons cité les noms plus haut ; et nous devons le dire, l'excision simple dans ces cas a été suivie de guérison rapide, sans avoir donné lieu à aucun accident. Et cependant on ne saurait trop prendre garde en présence d'une tumeur diverticulaire ; on ne saurait trop avoir en vue la crainte d'une fistule stercorale ; et si le moindre doute existait sur la présence d'un canal central communiquant avec l'intestin, c'est alors à la laparotomie qu'on aurait recours, seule intervention permettant d'enlever complètement le diverticule : les temps opératoires seraient les mêmes que ceux que nous avons indiqués dans le chapitre précédent, sur le prolapsus ombilical du diverticule.

(1) H. Tillmanns, *Deuts. Zeit. f. Chir.*, 1883, Bd. 18.
(2) Villar, Th. Paris, 1886, p. 43.
(3) Villar, p. 62.

DEUXIÈME PARTIE

DIVERTICULITE

CHAPITRE PREMIER

Généralités.

Avec les tumeurs adénoïdes nous avons terminé l'étude des malformations et des anomalies auxquelles peut donner lieu la persistance plus ou moins complète du canal omphalo-mésentérique, et l'on a pu voir, par la richesse des documents concernant ce sujet, que cette étude avait captivé nombre d'auteurs.

Mais est-ce à dire que nous en ayons fini avec le diverticule de Meckel ? On le croirait volontiers à s'en tenir aux monographies et aux traités des auteurs qui ont abordé son étude. Et cependant, à côté des anomalies diverticulaires sans doute très intéressantes, auxquelles nous avons consacré la première partie de ce travail, il est toute une classe de faits dont le diverticule est le point de départ, et dont l'existence nous a paru mériter mieux que l'ombre complète, dans laquelle on les a laissés jusqu'ici, en France tout au moins. Nous voulons parler des lésions inflammatoires dont les parois du canal vitellin peuvent être frappées.

Diverticulum annexé à la cavité intestinale, souvent largement béant, prêt à recevoir des corps étrangers ou à participer aux processus dont l'iléon est le siège, l'appendice de Meckel est éminemment propre à l'inflammation. Or celle-ci, variée dans sa forme et son degré, allant de la simple congestion et de la folliculite légère jusqu'à la gangrène et la perforation, donne naissance à une affection du canal vitellin que nous étudierons sous le nom de *diverticulite*.

Certes, ces lésions inflammatoires ne sont pas tout à fait inconnues ; mais on n'a pas songé à mettre en relief leur importance et leur intérêt. Tantôt nous voyons signalé un diverticule enflammé, trouvé au hasard d'une autopsie, et cela sans commentaires ; tantôt, croyant à une occlusion intestinale, le chirurgien trouve une péritonite généralisée ayant pour origine un diverticule gangréné, et rapporte le fait sans paraître y attacher plus d'importance (V. obs. 39). En France ces faits sont à peu près inconnus. Les traités et les monographies sont muets sur ce sujet ; même le traité de M. Kirmisson (1) qui abonde en documents intéressants sur les affections congénitales et dont plusieurs pages sont consacrées au diverticule de Meckel. L'observation de MM. Picqué et Guillemot (2) est la seule où les auteurs aient essayé de mettre en lumière ce rôle du canal omphalo-mésentérique dans la pathogénie de certaines péritonites.

A l'étranger nous trouvons quelques documents, épars çà et là dans la littérature médicale. Fitz (3), dans sa communication sur les anomalies dues à la persistance du canal vitellin, signale deux cas où des lésions inflammatoires du diverticule étaient le point de départ des accidents observés. Kœrte (4), dans une discussion mouvementée d'ailleurs, à la Société de chirurgie de Berlin, montre que la diverticulite peut être cause de péritonite. Plus récemment Kramer (5), rappelant les deux observations de Kœrte, publie deux nouveaux cas et les fait suivre de quelques réflexions. Peu avant, au Congrès de chirurgie de Berlin (avril 1898), Sprengel rapportait un nouvel exemple de péritonite généralisée par perforation du diverticule.

Nous avons eu nous-même la bonne fortune de pouvoir étudier deux cas de diverticulite à la fin de notre internat. L'un, dont l'histoire clinique est peu importante, puisque la diverticulite était au second plan, masquée par les symptômes d'un cancer de l'intestin, correspondait au type que nous décrirons sous le nom de diverticulite pariétale avec folliculite. Nous n'avons pas vu le malade, mais nous

(1) Kirmisson, *loco citato.*
(2) Picqué et Guillemot, *Congrès de chirurgie*, Paris, 1897.
(3) Fitz, *loco citato.*
(4) Koerte, *Berlin. klin. Woch.*, 1894.
(5) Kramer, *Centr. f. Chir.*, mai 1898.

avons pu, tout à notre aise, étudier les coupes du diverticule dans le laboratoire de notre maître le Dr Monod, avec notre ami le Dr Macaigne.

L'autre, cliniquement, avait donné le change pour une appendicite subaiguë. Le malade fut opéré par notre maître, M. le Dr Blum, dans le service duquel nous avons pu suivre les diverses phases de son histoire. Il s'agissait d'un gros diverticule de Meckel enflammé, contenant dans sa cavité une arête de poisson, et ayant déterminé autour de lui toute une coque d'adhérences péritonéales protectrices.

A la suite de quelques recherches faites à propos de ces deux observations, nous avons été frappé de voir combien ces faits d'inflammations diverticulaires étaient mal connus, surtout chez nous, et il nous a paru intéressant de les mettre en lumière. C'est ce que nous allons essayer de faire dans la deuxième partie de ce travail, où nous nous proposons d'esquisser à grands traits l'histoire de la diverticulite.

CHAPITRE II

Anatomie pathologique.

Nous serons bref sur le chapitre anatomo-pathologique des lésions inflammatoires diverticulaires et pour cause. Nous n'avons, en effet, trouvé nulle part des examens histologiques du diverticule enflammé. Dans les observations que nous rapportons plus loin, on verra que les détails donnés par les auteurs sur l'état de l'appendice iléal, plus ou moins malade, ne sont pas suffisants pour édifier cette partie de l'histoire de la diverticulite. C'est ainsi que Kramer écrit : « Le diverticule est tuméfié, son extrémité est dilatée... La muqueuse est rouge, congestionnée, mais ne présente pas d'ulcérations. » Et à propos d'un autre malade : « Parois du diverticule, rouges et tuméfiées, infiltration purulente par places ». Dans d'autres observations nous lisons que le diverticule est nécrosé, gangréné, mais nulle part il n'est question d'examen histologique. Aussi sommes-nous heureux de pouvoir reproduire ici l'examen que nous avons fait avec notre ami M. le Dr Macaigne, de nos deux cas de diverticulite. Cet examen a fait l'objet d'une note à la Société anatomique. Voici les lésions que nous avons rencontrées :

1° **Lésions du diverticule.** — Un examen d'ensemble de la coupe ferait croire qu'on est en présence d'un appendice offrant les lésions d'une appendicite au début, la folliculite faisant tous les frais de la lésion.

Procédons par ordre de dedans en dehors :

La partie superficielle de la muqueuse n'est guère lésée. On voit, en effet, sur presque toute la surface de la cavité, un revêtement régulier d'épithélium cylindrique, un peu aplati par places, très haut en d'autres points, avec de nombreux aspects de cellules caliciformes.

Ce revêtement repose sur le chorion, dans lequel sont plongés les

culs-de-sac glandulaires. Les glandes, dans leur ensemble, paraissent normales et, sur les coupes favorables, on les découvre placées côte à côte, séparées les unes des autres par une mince bande du chorion. Mais, en certains points, les glandes sont séparées par des zones plus larges du chorion, dont les cellules, un peu plus nombreuses qu'à l'état normal, ne cachent néanmoins pas le tissu réticulé fondamental. Ces zones correspondent aux follicules enflammés sous-jacents.

La muscularis mucosæ est respectée, sauf en certains points, où l'inflammation profonde l'a fait disparaître.

Quant à la zone folliculaire, elle est manifestement altérée. En quatre ou cinq points différents de toute l'étendue de la coupe, on voit de larges zones arrondies ou étalées à la partie profonde de la couche glandulaire, et constituées par une accumulation dense de nombreuses et petites cellules rondes inflammatoires.

Ces amas de cellules embryonnaires ont parfois une épaisseur égale à celle de toute la muqueuse ; ils s'avancent ainsi vers la surface, envahissant le chorion et écartant largement les glandes à ce niveau. Leur périphérie n'est pas très bien limitée, et là l'infiltration embryonnaire s'atténue progressivement, envoyant des sortes de prolongements vers les follicules voisins enflammés et offrant, à des degrés variables, les mêmes lésions. A leur partie profonde ils reposent sur les faisceaux conjonctifs de la couche celluleuse.

Celle-ci présente des lésions qui révèlent l'ancienneté et la lenteur du processus inflammatoire, car on la voit constituée de faisceaux fibreux ondulés, et de zones de tissu adipeux au voisinage des vaisseaux de calibre.

On trouve encore dans cette couche, de même que dans certains interstices musculaires, des traînées de lymphangite à direction excentrique : ce sont des sortes de petits boyaux simples, parfois bifurqués, bourrés de petites cellules fortement colorées ; ils cheminent à la périphérie des follicules, entre les faisceaux fibreux de la sous-muqueuse, et entre les faisceaux musculaires où ils sont moins apparents et plus étroits ; ils reparaissent enfin à la surface externe, c'est-à-dire du côté du péritoine.

A part ces petites traînées embryonnaires isolées ou accompagnant les vaisseaux capillaires dans les interstices des faisceaux musculaires, la couche musculaire avec ses deux plans n'offre rien à signaler.

A la surface péritonéale on voit quelques minces tractus conjonctifs ondulés et de petites accumulations de cellules embryonnaires au voisinage des vaisseaux.

Ce sont là, en somme, les lésions de l'appendicite dans sa forme discrète, caractérisée surtout par la folliculite et la périfolliculite, avec la lymphangite que M. Letulle appelle térébrante et qui se poursuit jusqu'au péritoine.

Dans ce cas nous nous trouvions en présence de lésions absolument analogues à des lésions d'inflammation appendiculaire : folliculite et périfolliculite étant au premier plan, les glandes étant à peu près épargnées.

Dans les coupes faites sur le diverticule de Meckel enflammé qui est l'objet de notre observation personnelle (V. p. 81) les lésions étaient beaucoup plus marquées : voici ce que nous écrivions dans notre note à la Société anatomique : « La coupe n'intéresse qu'une partie de la circonférence du conduit épaissi et dilaté en ampoule.

On y distingue parfaitement une couche glandulaire, une celluleuse et une musculaire recouverte d'une couche graisseuse.

La couche glandulaire est très altérée. On y voit des fragments de culs-de-sac glandulaires, plongés dans un tissu inflammatoire riche en cellules rondes. En certains points les glandes ont complètement disparu, et la surface de la cavité est constituée simplement de tissu inflammatoire, parsemé de vaisseaux capillaires, et dont les parties les plus superficielles tendent à se nécroser.

La tunique celluleuse présente aussi des lésions d'inflammation avec formation de faisceaux fibreux indiquant l'évolution subaiguë ou chronique du processus inflammatoire.

Quant aux faisceaux musculaires ils sont séparés par des traînées de cellules embryonnaires et parfois par des tractus conjonctifs en évolution fibreuse.

La couche adipeuse qui vient ensuite présente aussi en différents

points des lésions d'inflammation chronique qui se manifestent surtout au niveau du revêtement péritonéal. Là, en effet, il y a une couche épaisse par places de tissu conjonctivo-cellulaire en lamelles aplaties parsemées de cellules plates, et de petites nappes hémorrhagiques.

En résumé, ce diverticule intestinal offre des lésions inflammatoires intéressant surtout la muqueuse et diffusant jusqu'au revêtement péritonéal où elles revêtent les caractères d'une lésion chronique.

De l'étude de ces deux cas de diverticulite chronique nous concluons en disant : l'inflammation peut frapper les parois du diverticule de Meckel, comme elle frappe l'appendice iléo-cæcal, à des degrès divers ; et depuis la simple congestion jusqu'à la gangrène et la perforation on peut observer tous les intermédiaires. Mais ce qui est aujourd'hui démontré et établi d'une façon indiscutable pour l'appendicite nous paraît pouvoir être appliqué à la diverticulite. Les lésions inflammatoires qui la caractérisent sont dues, à l'origine, à l'infection de la muqueuse et du tissu adénoïde sous-muqueux. *Folliculite*, *péri-folliculite*, *lymphangite* sont les trois anneaux de la chaîne anatomo-pathologique.

Ce sont là les lésions primordiales, que nous avons pu observer et étudier sur les coupes des deux diverticules que nous avons eus entre les mains. Il est permis de supposer que les autres lésions plus ou moins marquées dont les parois diverticulaires peuvent être le siège, jusques et y compris la gangrène, sont de même ordre que les lésions analogues dans l'appendicite.

Parfois on observe dans ce diverticule des lésions inflammatoires aiguës semblables à celles dont l'intestin est frappé. Dans le cas de Picqué (V. p. 91) on nota des lésions d'entérite aiguë : dans le cas de Galton (V. p. 74) il existait des follicules clos tuméfiés et une plaque de Peyer avec une perforation d'origine typhique. Chauffard signale également des lésions folliculaires typhiques dans un diverticule de Meckel (V. p. 73).

Pour les perforations c'est ordinairement à la pointe du diverticule qu'on les observe ; mais il est cependant des cas où on les rencontre près de l'insertion iléale (V. obs. 38).

Comme pour l'appendicite, on a noté la présence de corps étrangers dans des diverticules de Meckel enflammés. Dans notre observation on peut voir qu'une arête de poisson perforait obliquement la paroi diverticulaire sans aller jusqu'au péritoine (V. p. 81). Souvent on rencontre des noyaux de cerise, ou encore des pépins de poire ou de pomme.

Plus rarement les auteurs parlent de calculs stercoraux.

Ces diverses lésions diverticulaires amènent, dans l'organe qui en est le siège, des modifications plus ou moins marquées. Tantôt le diverticule enflammé chroniquement voit sa cavité disparaître presque complètement et subit la transformation fibreuse ; tantôt des brides fibreuses le divisent en deux parties, dont l'une indépendante, dilatée, jouera le rôle du vase clos dans l'appendicite ; d'autres fois encore perforé il deviendra la cause d'une fistule pyostercorale, resté adhérent et béant au fond d'un trajet plus ou moins profond (V. obs. 36 et obs. 35).

2° **Lésions du péritoine.**— Nous ne dirons rien des lésions péritonéales dans la diverticulite. Elles sont les mêmes que celles que l'on observe dans l'appendicite. Selon les cas on trouvera une simple inflammation péritonéale par propagation, ou un léger degré de péritonite plastique péri-diverticulaire. Le processus infectieux pourra amener la formation d'un abcès enkysté autour de l'appendice de Meckel perforé ou non (V. obs. 35). D'autres fois enfin on trouvera du pus dans tout le ventre avec toutes les lésions de la péritonite généralisée (V. obs. 37 et suiv.).

CHAPITRE III

Étiologie. — Pathogénie.

Étiologie. — La diverticulite n'est pas, sans contredit, une affection fréquente. Cependant si l'on veut bien considérer que l'attention n'a pas encore été attirée sur ce sujet, et que nos recherches, tout incomplètes qu'elles soient, nous ont permis d'en réunir 19 observations, on nous accordera qu'elle n'est pas non plus une rareté pathologique.

Age. — Il est difficile d'établir une règle, à ce sujet ; d'après nos observations, les adultes y seraient plus disposés, à la différence de l'appendicite qui frappe surtout les adolescents. C'est ainsi que sur les 19 faits de diverticulite que nous reproduisons, nous n'en trouvons que 6 concernant des malades au-dessous de 20 ans.

Sexe. — Les hommes paraissent plus souvent atteints que les femmes.

État défectueux du tube digestif. — Ici, comme pour l'appendicite, il est certain que les troubles existant du côté de l'iléon doivent jouer un rôle ; mais il nous est difficile d'étayer cette hypothèse sur des faits. Dans une seule de nos observations il est signalé ce fait que la malade avait souffert longtemps de « gastro-entérite » (V. obs. 41). Là où l'influence des lésions iléales sur l'état du diverticule est indéniable, c'est dans les affections aiguës intestinales, en particulier dans la fièvre typhoïde. Témoin les deux cas suivants :

Obs. 30. — Chauffard, *Société Anat.*, 1879. — Sur une enfant de 9 ans, morte de fièvre typhoïde compliquée de diphthérie, on trouve un diverticule de Meckel, cylindrique, en doigt de gant, libre et sans adhérences. Mais, à sa partie moyenne, se trouve une plaque de Peyer, très tuméfiée, mais sans ulcération, comme on l'observe, du reste, le plus souvent, chez les enfants.

Obs. 31. — *Perforation d'un diverticule de Meckel au cours d'une fièvre typhoïde.* — J. H. Galton, *Trans. of the Path. Soc.*, Lond., 1872. — Enfant de 12 ans, atteint de fièvre typhoïde de moyenne intensité au dix-huitième jour environ. A l'autopsie de cet enfant mort de péritonite par perforation, on trouva deux perforations : l'une siégeait sur l'intestin; l'autre occupait l'extrémité d'un diverticule de Meckel long d'un pouce et demi. La perforation se trouvait au niveau d'une plaque de Peyer.

Dans le cas de Picqué il est à supposer que des troubles d'entérite aiguë avaient dû précéder l'inflammation diverticulaire de même nature.

Causes occasionnelles. — Dans la plupart des cas, les causes occasionnelles nous échappent ; cependant, comme pour l'appendicite, l'influence d'un repas copieux ou indigeste paraît capable de provoquer des accidents diverticulaires. Le plus bel exemple que nous puissions en donner est celui de ce jeune garçon dont parle Kœrte (V. obs. 37), qui paya de sa vie la fantaisie d'avaler en grande quantité des cerises avec leurs noyaux ; son diverticule, bourré de noyaux, se perfora et l'enfant succomba à une péritonite généralisée.

Corps étrangers. — *Concrétions fécales.* — Bien que leur action paraisse secondaire, on ne peut leur dénier toute importance. Nous verrons que dans nombre d'observations, la cavité diverticulaire contient des corps étrangers : tantôt c'est une arête de poisson obs. 33), tantôt des noyaux de cerise (obs. 37), tantôt des pépins de fruits (obs. 35).

Quant aux concrétions stercorales elles paraissent moins fréquentes que dans l'appendicite. Nous n'avons trouvé que deux observations où leur présence dans la cavité du diverticule soit signalée, l'une de Houston (V. obs. 46), l'autre de Beach (V. obs. 48). Il est permis de supposer que le développement de ces calculs stercoraux résulte d'un vice de sécrétion de la muqueuse diverticulaire enflammée. Leur présence met le diverticule en état de réceptivité ; elle entretient l'inflammation chronique de la muqueuse et la congestion de tout l'organe et peut devenir le point de départ d'accidents sérieux en obturant la lumière du canal.

Pathogénie. — Cette dernière considération étiologique nous conduit tout naturellement à la pathogénie de la diverticulite. Ici, à notre grand regret, se place une lacune. Le temps nous a manqué pour essayer d'établir, par l'expérimentation, une théorie pathogénique des inflammations diverticulaires et nous ne pouvons émettre que des hypothèses ; mais ces hypothèses, basées sur les faits que nous reproduisons et sur les arguments tirés de la structure même de l'organe, nous paraissent se rapprocher de la vérité. Elles peuvent se résumer en cette phrase : *La pathogénie des inflammations du diverticule de Meckel est la même que la pathogénie de l'appendicite.*

Et d'abord les conditions anatomiques sont les mêmes. Le diverticule n'a-t-il pas, comme l'appendice, une enveloppe séreuse, lui formant parfois un méso, une enveloppe musculaire et un revêtement muqueux avec des glandes et des follicules clos ? Ne communique-t-il pas largement avec l'intestin, dont les produits peuvent l'envahir et en ressortir, mais aussi d'autres fois y séjourner, y stagner, surtout si l'orifice se rétrécit ou même est obturé ? Donc structure analogue, dispositions anatomiques similaires: rien de plus naturel que l'inflammation s'y développe de la même façon. Voyons maintenant les faits : ils parlent dans le même sens, vérifiant une fois de plus cette loi de pathologie générale que sur les tissus de même nature, la réaction inflammatoire se produit dans les mêmes conditions.

Nous pensons donc que *la diverticulite est le résultat de l'infection de la cavité et des parois du diverticule de Meckel.* Dans nombre de cas les accidents sont la conséquence de la transformation d'une partie du canal vitellin « en une cavité close dans laquelle s'élabore un foyer d'infection et d'intoxication dû à l'exaltation de virulence des microbes emprisonnés (1) ». Dans d'autres cas il semble que l'infection ait fait son œuvre bien que la lumière du conduit demeurât perméable.

Vérifions ces assertions à la lumière des faits que nous avons pu recueillir.

(1) Dieulafoy, *Clinique médicale de l'Hôtel-Dieu*, 1897, p. 329.

1° Cas dans lesquels le diverticule est transformé en cavité close. — On peut ranger sous trois chefs les divers processus qui peuvent aboutir à ce résultat. Tantôt il s'agit de calculs ou de corps étrangers obturant la lumière du conduit en un point de son trajet. Témoin l'observation due à Kramer. « Les parois du diverticule étaient rouges et tuméfiées, écrit l'auteur ; à l'intérieur de sa cavité, *obstruant complètement la lumière*, on trouve un pépin de poire. » De même dans les observations 37 (Kœrte), 42 (Beale), 46 (Houston) il est parlé de corps étrangers remplissant la cavité diverticulaire; mais les auteurs ne donnent malheureusement pas assez de détails sur l'obstruction de la lumière du conduit.

D'autres fois, les parois sont rétractées suivant un processus fibroïde chronique aboutissant à l'obstruction canaliculaire. Un bel exemple de ce mode pathogénique nous est donné par Kramer; cet auteur écrit (V. obs. 34) : « La muqueuse rouge, tuméfiée, porte des cicatrices entre la partie étroite (dimensions d'un crayon) et la partie dilatée (dimensions d'une prune) du diverticule, dont la *lumière, à ce niveau, est complètement obturée.* »

Enfin l'oblitération peut encore résulter de la flexion, de la coudure, de la torsion, de l'étranglement du diverticule. C'est ainsi que dans l'observation de Roth (V. p. 27) le diverticule s'était tordu, « il s'était fait une infiltration hémorrhagique des parois, la nécrose de la muqueuse avait suivi et la gangrène terminale de l'organe avait donné naissance à une péritonite ». Ici il n'est pas parlé d'infection, mais il est bien probable que ce ne sont pas de simples troubles vasculaires qui ont amené la gangrène et la péritonite. Dans un autre fait dû à Kœrte (V. obs. 36) c'est l'étranglement du diverticule par un cordon fibreux qui avait déterminé la formation de la cavité close.

2° Infection sans cavité close. — Dans d'autres observations il semble bien que la diverticulite ait évolué sans que la communication avec l'intestin fût interrompue. Il en était ainsi dans les deux cas que nous avons personnellement étudiés. Il n'y a pas non plus de doute dans l'observation 39, où par la perforation diverticulaire les matières et le mercure contenus dans l'iléon avaient inondé la cavité péritonéale. De même il n'est pas question d'obstruction diverticulaire

dans le fait de Sprengel, dans celui de Tregelles Fox (V. plus loin).

En résumé le fait primordial et essentiel qui domine toute la pathogénie de la diverticulite, comme il domine celle de l'appendicite, c'est l'*infection*. Que des calculs, que des corps étrangers puissent, par leur présence dans la cavité du diverticule, provoquer et entretenir un certain degré d'irritation, créer même des érosions de la muqueuse, ou encore déterminer l'obstruction de la lumière du canal, c'est là un fait d'observation ; mais ils peuvent faire défaut complètement et, dans tous les cas, ils ne sont que des causes adjuvantes ; la seule cause déterminante c'est l'infection, dont les agents exalteront leur virulence, si le diverticule est transformé en cavité close. Cette infection, dans la majorité des cas, doit être d'origine intestinale. Existe-t-il, comme pour l'appendicite, une infection diverticulaire par voie sanguine ? C'est ce que nous ne saurions dire.

Nous ne possédons pas de documents sur la bactériologie de la diverticulite. Dans une observation de Kramer, l'auteur signale la richesse du pus en coli-bacilles : le même microbe a été trouvé par Picqué. Il est probable que c'est l'agent pathogène le plus souvent en cause. Il est possible aussi que pour certaines formes gangréneuses, il s'agisse d'une infection spéciale, de même ordre que celle que Veillon et Zuber ont décrite pour certains cas d'appendicite.

CHAPITRE IV

Étude clinique.

Autant d'observations de diverticulite, autant d'erreurs de diagnostic. C'est dire assez que la physionomie clinique de cette affection est loin d'être caractéristique. Mais il faut ajouter aussi que, comme elle est peu connue et surtout peu commune, en présence des phénomènes qu'elle provoque, on songe volontiers à d'autres lésions d'observation plus courante. Essayons donc de démêler, au milieu des signes qui lui sont communs avec d'autres affections, les caractères qui pourraient éveiller les soupçons du chirurgien.

La phrase que M. Gaillard a écrite à propos de l'appendicite peut servir d'en-tête à ce chapitre : « Nous interrogeons le diverticule, dirons-nous, et c'est le péritoine qui nous répond. » C'est en effet d'après le degré de réaction péritonéale que nous décrirons deux grands types cliniques de diverticulite : la *diverticulite avec péritonite circonscrite*, et la *diverticulite avec péritonite généralisée*, pour les formes aiguës. Nous verrons qu'il existe aussi une *forme chronique* ou *diverticulite à rechutes*.

A. — **Diverticulite avec péritonite circonscrite**. — Les symptômes varient suivant la forme à laquelle on a affaire.

Tantôt tout se borne à une simple inflammation pariétale, à une folliculite légère, qui peut même être méconnue. Le cas de Mauclaire et Macaigne que nous rapportons ici en est un exemple. Malgré les lésions diverticulaires trouvées à l'autopsie, jamais le malade ne paraissait avoir eu quelque chose qui ressemblât à une crise diverticulaire.

Obs. 32 (résumée). — *Diverticulite pariétale folliculaire.* — Mauclaire et Macaigne, *Bull. Soc. anat.*, février 1898. — Cette observation a trait à un malade, âgé de 58 ans, entré dans le service de notre maître M. Monod, suppléé par M. Mauclaire, le 19 janvier 1898.

Le début de la lésion qui amène le malade à l'hôpital paraît dater d'un an environ. Il a eu à cette époque des phénomènes d'obstruction intestinale, qui sont survenus depuis par crises. Actuellement le malade très amaigri présente les signes d'un cancer de l'S iliaque. Opération le 26 janvier. Laparotomie latérale gauche, résection intestinale ; invagination du bout inférieur, fixation à la paroi du bout supérieur sous forme d'anus contre nature. Mort le soir.

Examen de la pièce. — Sur la tumeur existe un point rétréci qui correspond à une bride externe. Celle-ci est représentée par un diverticule iléal, comme le montrent l'autopsie et l'examen histologique.

Examen histologique (M. Macaigne). — Cette bride forme un cordon plein qui, sur la coupe transversale, à l'œil nu, se montre composé de plusieurs tuniques. La coupe microscopique montre que l'on a affaire à un organe identique à l'appendice iléo-cæcal.

La surface interne de la muqueuse est tapissée par un revêtement régulier de cellules cylindriques, qui pénètre dans l'épaisseur du chorion pour former une couronne de glandes assez régulière, l'intervalle interglandulaire étant à peu près égal à l'épaisseur de la glande elle-même.

A la partie profonde de la muqueuse se trouvaient, sur toute la coupe, trois amas lymphoïdes arrondis.

Ces follicules sont enflammés, bourrés de petites cellules rondes, et, de l'un d'eux, l'infiltration de cellules embryonnaires diffuse en nappe à l'union des tuniques muqueuse et celluleuse.

La courbe celluleuse est d'ailleurs normale, de même que les deux plans de la tunique musculaire qui sont très développés. La couche sous-péritonéale n'est pas enflammée. Il s'agit là à n'en pas douter d'un diverticule intestinal, et l'inflammation folliculaire qu'il présente et qui ressemble à la folliculite appendiculaire n'est pas la particularité la moins intéressante de cette observation.

Dans un deuxième degré, la diverticulite s'accompagne d'une péritonite péri-diverticulaire plastique : des adhérences s'organisent autour de l'appendice de Meckel, protégeant la grande cavité péritonéale contre l'infection. Il n'existe en général pas de suppuration, notre observation personnelle est un type de cette forme.

Enfin la troisième forme comprend les cas où un abcès péri-diverticulaire circonscrit, enkysté, est définitivement constitué. Kœrte a publié un bel exemple de cette variété clinique, qui peut être l'aboutissant des deux autres.

Le début est en général brusque. Dans un cas on relève dans les antécédents du malade des symptômes de gastro-entérite chronique ;

dans un autre un traumatisme reçu quelques jours auparavant. Dans la majorité des cas c'est en pleine santé qu'éclatent les accidents. Douleurs abdominales, vomissements et fièvre sont les premiers symptômes en date.

La *douleur* n'a rien de caractéristique ni comme acuité ni comme siège. Elle peut être brusque, déchirante, ou au contraire sourde et continue. Elle siège en général dans la fosse iliaque droite, parfois un peu plus près de l'ombilic, parfois rapprochée de la vessie et de la ligne médiane (Sprengel).

La douleur, symptôme primordial et capital, fait rarement défaut ; il n'en est pas de même des *vomissements* qui peuvent manquer.

La *fièvre* existe dans la plupart des cas. Toutefois elle semble pouvoir faire défaut. Dans l'observation due à Kramer la température du jeune malade était normale, et cette apyrexie jointe aux douleurs abdominales, aux vomissements, et à l'arrêt des matières et des gaz avait conduit au diagnostic d'occlusion ; il en était de même pour le malade de Picqué.

Les *phénomènes généraux* d'ailleurs sont variables avec chaque forme. En général, la fièvre est élevée et le pouls fort régulier ; le facies est plus ou moins grippé.

Tous ces phénomènes du début changent de caractère avec l'évolution de la maladie vers l'une ou l'autre forme.

Dans le cas où l'inflammation diverticulaire est légère, se bornant à une simple folliculite, tout doit rentrer rapidement dans l'ordre.

Nous ne pouvons faire ici que des hypothèses par rapport à ce qui se passe pour l'appendicite. Nous ne possédons en effet qu'une observation de diverticulite pariétale folliculaire (V. obs. 32) et, au point de vue clinique, nous n'avons aucun renseignement sur les troubles qu'elle avait provoqués.

Nous pouvons plus facilement décrire la deuxième forme clinique, c'est-à-dire la *diverticulite avec péritonite plastique péridiverticulaire*. Dans ces cas les phénomènes péritonéaux persistent en se modifiant, en même temps qu'apparaissent des signes de localisation autour du diverticule.

Les phénomènes aigus se sont calmés, les vomissements, les nau-

sées même ont cessé, le facies a repris à peu près son aspect normal, la fièvre est peu élevée, le pouls à peine agité. A ce moment il ne reste plus que des symptômes d'embarras gastrique léger : langue sale, constipation, haleine fétide, inappétence, etc. En même temps, les douleurs se localisent, occupant la fosse iliaque droite, le plus souvent, ou la région médiane sous-ombilicale. Au niveau de la zone douloureuse, la paroi est tendue, contracturée ; le reste du ventre est souple.

La palpation, en arrière de la paroi vigilante, permet de sentir une zone indurée, comme une plaque, de dimensions variables, au niveau de laquelle la pression est surtout douloureuse : c'est le *plastron diverticulaire*, indice de l'inflammation adhésive des surfaces séreuses contiguës.

La percussion faite légèrement, donne de la matité ou de la submatité plutôt, dans cette région ; la percussion profonde donne de la sonorité, à cause de la présence des anses intestinales agglutinées autour du diverticule enflammé.

C'est l'observation d'un cas de ce genre que nous avons recueillie dans le service de notre maître, M. le Dr Blum. Nous la reproduisons ici pour bien montrer la physionomie clinique revêtue par cette forme de diverticulite, qui, on le verra, simule à s'y méprendre l'appendicite avec péri-appendicite plastique.

Obs. 33 (personnelle). — *Diverticulite pariétale avec péritonite adhésive péri-diverticulaire circonscrite.* — Recueillie dans le service de M. le Dr Blum. — Pierre R..., ébéniste, âgé de 41 ans, entre le 17 mars 1898 dans le service de notre maître M. le Dr Blum à l'hôpital St-Antoine.

Il ne présente rien de particulier à relever dans ses antécédents héréditaires ou personnels, et jouit d'une très bonne santé.

Le 7 mars, c'est-à-dire dix jours avant son entrée à l'hôpital, il a été pris l'après-midi, en plein travail, d'une douleur brusque, aiguë *comme un coup de couteau* dit-il, dans la fosse iliaque droite. Il rentre péniblement chez lui et se met au lit.

Le lendemain, après une mauvaise nuit, le malade vient à la consultation (il demeure à côté de l'hôpital). On croit à un embarras gastrique probablement, et on lui ordonne une purgation et le régime lacté.

Au bout de quatre jours, les douleurs persistent quoique moins

fortes, R... revient à la consultation, on ne trouve rien de net et on ordonne des douches.

L'état gastrique avec inappétence complète, langue sale, douleurs vagues dans le ventre, persiste et le malade entre à l'hôpital, salle Velpeau, le 17 mars.

État actuel. — Facies pâle, fatigué, légère teinte subictérique des conjonctives et de la sclérotique.

La langue est recouverte d'un large enduit saburral, l'haleine est fétide ; de temps à autre quelques nausées, mais pas de vomissements. Les douleurs d'abord localisées à la fosse iliaque droite, puis irradiées à tout l'abdomen, occupant de nouveau nettement la région cæcale : sourdes, continues spontanément, elles s'exaspèrent par les mouvements et surtout par la pression.

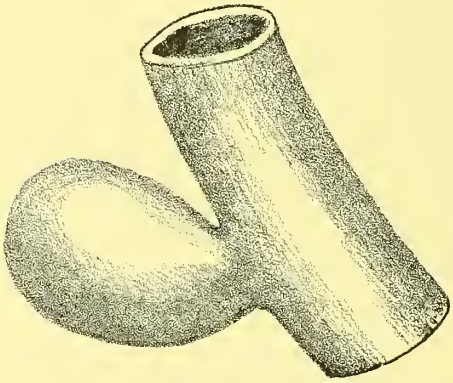

Fig. 4.

Fig. 5.

A la palpation on sent tout d'abord une résistance très marquée, due à la contracture des muscles droits, vigilance musculaire indice d'une inflammation rétro-pariétale. Derrière la paroi plus ou moins tendue selon les mouvements, la main perçoit, dans la fosse iliaque droite, au niveau de la région cæcale, un empâtement profond, une large zone d'induration des dimensions de la paume de la main à peu près, dont il est difficile d'apprécier nettement les contours et les limites.

Cette masse en forme de plaque est dure. plutôt rétinente : il est impossible d'y déceler la fluctuation, elle est absolument mate à la percussion. Le reste du ventre est légèrement ballonné, mais à peine sensible. Pas de vomissements, pas de diarrhée ni de constipation.

Ces symptômes s'accompagnent d'un léger état fébrile : la température oscille entre 37° et 38° ; le pouls régulier, fort, bien frappé, est à 90.

En présence de ce complexus symptomatique M. Blum porte le diagnostic d'appendicite subaiguë et décide l'intervention.

19. — Laparotomie latérale droite. Après incision de la paroi qui parait légèrement œdémateuse, on tombe sur une masse dure, comme fibreuse, de la grosseur d'un œuf de pigeon, mais plus allongée. De tous côtés des anses intestinales adhèrent assez lâchement à cette masse.

On libère ces adhérences et, à l'aide de la sonde cannelée, on déchire peu à peu cette enveloppe de néoformations inflammatoires devenues fibreuses. Avec beaucoup de peine on finit par arriver sur un cordon arrondi du volume du pouce, qui, malgré son volume, parait être l'appendice. Mais, en regardant de plus près, M. Blum constate que cet appendice s'insère sur l'intestin grêle et reconnait un diverticule de Meckel (V. fig. 4-5).

L'appendice iléo-cæcal est en place et normal.

Ligature et résection du diverticule dont on cautérise le moignon au thermocautère. Sutures de la paroi en trois plans. Réunion par première intention.

Le malade sort guéri deux mois après.

Il a été revu dernièrement en parfaite santé.

L'examen du diverticule enlevé montra la présence dans sa paroi enflammée et épaissie d'une *arête de poisson*, avalée 15 jours auparavant ; nous avons vu plus haut (V. p. 70) quelles étaient les lésions histologiques.

Dans notre cas la communication avec l'intestin était conservée, l'inflammation, localisée aux parois du diverticule, avait évolué d'une façon tout à fait subaiguë et le péritoine avait réagi d'une façon subaiguë également, déterminant ainsi cette carapace d'adhérences au centre desquelles on avait été obligé d'aller chercher la cause de tout le mal.

A la même forme clinique appartient le cas suivant de Kramer, avec une variante. Ici le diverticule, dilaté à son extrémité, était transformé en cavité close, en une véritable poche purulente, entourée de quelques adhérences péritonéales et les accidents avaient éclaté avec fracas simulant le syndrome de l'occlusion intestinale.

Obs. 34. — *Diverticulite pariétale avec abcès intra-diverticulaire.* — Kramer, *loco citato* (résumée). — Jeune homme de 18 ans, d'une bonne santé antérieure, est pris brusquement, sans fièvre, de vives douleurs dans le ventre, avec constipation opiniâtre et vomissements. La douleur se localise à la fosse iliaque droite, au niveau de laquelle on trouve

de la submatité et de la résistance au doigt ; le reste du ventre est souple et normal, le pouls fort et régulier, à peine accéléré. En somme signes d'occlusion.

Laparotomie latérale droite. — M. Kramer trouve rapidement l'obstacle. Il s'agit d'un anneau assez large dans lequel s'engage une anse intestinale, légèrement coudée, mais non étranglée. L'anneau est formé par un diverticule de Meckel, long de 12 centimètres, dont l'extrémité dilatée était fixée au mésentère par des adhérences, en partie anciennes, en partie récentes. Pas de lésions de péritonite. On libère le diverticule de ses adhérences et on l'enlève. Guérison rapide.

Examen du diverticule. — Le diverticule est tuméfié, la séreuse est fortement injectée. Son extrémité dilatée a le volume d'une prune ; à l'ouverture il s'écoule *un pus jaunâtre, épais, crémeux, riche en coli-bacilles.* La muqueuse est rouge, tuméfiée, mais ne présente pas d'ulcérations. Elle porte des cicatrices entre la partie étroite (dimensions d'un crayon) et la partie dilatée du diverticule, dont *la lumière à ce niveau est complètement obturée*. Pas de corps étranger. La muqueuse est saine dans le reste du diverticule.

Dans les faits de ce genre l'évolution est différente suivant les cas : tantôt les accidents s'amendent, les phénomènes généraux disparaissent en même temps que les signes physiques deviennent de moins en moins perceptibles ; et tout se termine par résolution ; tantôt au contraire, après une première période, telle que nous l'avons décrite, on assiste à l'évolution vers la suppuration et à la formation d'un *abcès enkysté péri-diverticulaire* (3e forme).

Deux symptômes marquent en général le passage de la forme précédente à celle-ci : d'une part les oscillations de la température, de l'autre les caractères des douleurs. En effet la fièvre, qui était tombée ou qui avait diminué notablement, se rallume, et ses irrégularités annoncent la suppuration. En même temps les douleurs, dont l'acuité avait disparu, se réveillent, deviennent lancinantes, et le moindre mouvement, la moindre pression les exaspèrent. Des frissons peuvent être notés.

L'analyse des symptômes locaux complète ces détails. Le plastron, dur et résistant, semble moins ligneux, d'une consistance plus molle ; on peut trouver de la résistance au niveau du foyer : exceptionnellement on décèlera la fluctuation. « La tuméfaction diminue, écrit Kramer, se ramollit, devient fluctuante ; et cette fluctuation est même perceptible par le toucher rectal » (V. obs. 35).

Le reste de l'abdomen, toujours plus ou moins distendu, est en général souple et indolore.

Si l'on n'intervient pas, on verra survenir de l'œdème de la paroi abdominale, de la rougeur de la peau et la collection purulente devenir sous-cutanée.

C'est ce qui arriva pour le malade de Kramer, qui refusait de se laisser opérer. L'observation suivante de cet auteur nous montre les différentes phases de la diverticulite dans ces cas.

Obs. 35 (résumée). — *Diverticulite perforante avec péritonite enkystée.* — Kramer, *Centralbl. f. Chir.*, 1898. — Homme de 40 ans reçoit, le 18 août 1895, un coup de pied de cheval dans la fosse iliaque droite, et continue à travailler. Quelques jours après il est pris de fièvre, de douleurs abdominales, de vomissements, et transporté à l'hôpital le 31 août.

Peu à peu apparaît une tuméfaction dure, mate à la percussion dans la région iléo-cæcale, remontant jusqu'à une ligne horizontale passant à deux travers de doigt au-dessous de l'ombilic.

Tout autour l'abdomen n'est pas douloureux, mais météorisé. Les vomissements ont cessé, mais la fièvre et les douleurs persistent ; traitement : glace et opium.

La tuméfaction diminue, se ramollit, devient fluctuante, et cette fluctuation est même perceptible par le toucher rectal. L'opération est repoussée par le malade, qui retourne chez lui.

Dans les semaines qui suivent, la peau de la région tuméfiée se prend, rougit, devient œdémateuse et une incision donne issue à une grande quantité de pus. La fièvre tombe, mais la suppuration continue pendant des mois.

En mars 1896, le malade rentre de nouveau à l'hôpital. On fait une grande incision pour rechercher l'origine de l'abcès devenu fistuleux, mais sans pouvoir arriver à trouver la communication soupçonnée avec l'intestin.

La fistule persistant malgré tout, on décide une nouvelle intervention. Large incision de la paroi, conduisant sur le péritoine épaissi. On trouve une ouverture fistuleuse par laquelle une sonde introduite paraît se diriger vers la ligne médiane. Incision du péritoine à ce niveau ; le doigt introduit constate que la sonde pénètre dans un conduit, gros comme un crayon, qui à son extrémité est fixé au péritoine à peu près vers la ligne médiane. Comme des anses intestinales adhérentes empêchaient de poursuivre plus loin les recherches, on agrandit l'incision péritonéale, on dégage l'intestin de ses adhérences, et on constate que le cordon, long de 10 centimètres, est un diverticule de Meckel. L'appendice iléo-cæcal est reconnu sain et en place normale.

Le diverticule est libéré de ses adhérences : ligature à sa base et extirpation : sutures de Lembert à deux étages ; guérison qui s'est maintenue depuis.

Examen du diverticule. — Parois rouges et tuméfiées ; infiltration purulente par places. *A l'intérieur de sa cavité, obstruant complètement la lumière, on trouve un pépin de poire ou de pomme* : la fistule, origine des accidents, siège à 2 centimètres de la pointe du diverticule.

B. — **Diverticulite avec péritonite généralisée.** — Comme pour l'appendicite on peut décrire deux variétés cliniques de péritonite généralisée d'origine diverticulaire : l'une *primitive*, l'autre *secondaire*.

Dans les cas de ce dernier groupe, la diffusion se fait autour d'un foyer primordial péri-diverticulaire ; soit qu'il y ait simple propagation, soit qu'il y ait formation de foyers multiples, soit enfin que la poche, primitivement enkystée, se rompe dans le ventre. Il n'est pas toujours facile dans ces cas de faire la part exacte, dans l'histoire de la maladie, de ce qui revient à la diverticulite et à la péritonite. Tantôt, en effet, la première a évolué sourdement sans que les symptômes observés soient de nature à éveiller les craintes du malade qui ne voit pas de médecin, et ce sont les phénomènes de la péritonite qui sont notés seulement dans l'observation. Tantôt, au contraire, la péritonite s'installe à bas bruit, sournoisement et on trouve le ventre plein de sérosité louche alors qu'on se croyait en présence d'une collection enkystée. Le plus souvent il s'agit de péritonite généralisée d'emblée et consécutive à une diverticulite perforante.

Cette péritonite, qu'elle soit primitive ou secondaire, se traduit par les mêmes symptômes, lesquels sont la reproduction du tableau clinique de la péritonite généralisée au cours de l'appendicite. On pourra donc se trouver en présence de la forme purulente proprement dite ou de la forme septique diffuse. Malheureusement les observations se bornent la plupart du temps à mentionner simplement ceci : « On note tous les signes de la péritonite généralisée », sans compter les cas où on relève plutôt les symptômes de l'occlusion intestinale. Aussi n'avons-nous aucune particularité à signaler au

point de vue clinique ; et, nous le répétons, cela s'explique tout naturellement, puisque cette complication péritonéale se produit dans les mêmes conditions que lorsque c'est l'appendice iléo-cæcal qui en est le point de départ. Rien d'étonnant, dès lors, qu'elle revête, dans l'un et l'autre cas, les mêmes allures symptomatologiques.

Les observations suivantes que nous reproduisons viennent confirmer les idées que nous exposons dans les pages précédentes. Elles montrent que le plus souvent, comme nous l'écrivions, la péritonite généralisée l'est d'emblée ; la perforation du diverticule en est l'origine. Mais aussi elle peut être la conséquence de la propagation d'un foyer péri-diverticulaire primitif. Il en était ainsi dans le cas de Kœrte, communiqué à la Société de chirurgie de Berlin (1894) et résumé plus loin. C'est le seul exemple de péritonite généralisée secondaire d'origine diverticulaire que nous avons pu trouver ; les autres sont tous des exemples de péritonite généralisée d'emblée.

Obs. 36. — *Diverticulite perforante avec péritonite consécutive à un abcès péri-diverticulaire.* — Koerte, *Berlin. klin. Woch.*, 1894. — Malade pris brusquement le 15 août 1891 de douleurs abdominales, avec vomissements et arrêt des gaz et des matières. Il entre à l'hôpital où ces phénomènes s'accusent. Il semble de plus qu'il existe du côté droit, dans le flanc, une certaine résistance de la paroi. Pas de diagnostic sûr.

Laparotomie. L'incision du péritoine pariétal injecté fortement montre une cavité abdominale pleine de sérosité purulente, avec des anses intestinales recouvertes de fausses membranes. On cherche en vain la cause de l'obstruction.

L'état du malade ne permettant pas une intervention longue, on ne s'attarde pas trop longtemps, et on fait une incision latérale droite dans l'intention d'établir un anus artificiel.

Mais dans la fosse iliaque on tombe sur des anses intestinales agglutinées par des fausses membranes. On les écarte et un flot de pus apparaît. *On trouve alors un appendice iléal gros comme une poire*, lequel était adhérent à l'intestin par un pédoncule d'environ 1 centimètre. Ce pédoncule était comprimé par un cordon allant de la région cæcale vers le foie. *Il s'était nécrosé et la perforation avait déterminé un abcès.* M. Kœrte coupe le cordon, enlève le diverticule, ferme l'ouverture intestinale en fixant le moignon à la paroi par précaution.

Le soir le malade continue à ne pas avoir de selles. On fait un anus iliaque droit par où s'écoulent les matières.

A la suite de ces opérations le malade conserve une fistule stercorale

que M. Kœrte a toutes les peines du monde à fermer ; enfin guérison.

Obs. 37. — *Diverticulite perforante avec péritonite généralisée.* — Kœrte, *Berlin. klin. Woch.*, 1894. — Il s'agit d'un adolescent qui avait la mauvaise habitude d'avaler des cerises avec leurs noyaux. A la suite d'une ingestion considérable de cerises, il est pris brusquement de tous les signes de la péritonite et amené à l'hôpital.

Là on pratique immédiatement la laparotomie, et on trouve une péritonite généralisée. On se contente d'ouvrir largement et de faire un grand lavage de la cavité péritonéale.

Le malade meurt le soir.

Autopsie. — On trouve un *diverticule de Meckel rempli de noyaux de cerise*, origine de la péritonite généralisée.

Nous regrettons que l'auteur ne donne aucun détail sur les lésions diverticulaires qui furent le point de départ des accidents péritonéaux mortels. Y avait-il simplement diverticulite pariétale ou diverticulite perforante ?... Kramer, parlant de ce cas, penche pour la deuxième hypothèse, puisqu'il écrit : « Dans le deuxième cas de Kœrte il y avait une perforation du diverticule par un noyau de cerise. »

Obs. 38. — *Diverticulite gangréneuse avec péritonite généralisée.* — Sprengel, *Congrès de chirurgie allemand*, 1898. — Enfant de huit ans présentant les signes d'une périityphlite. A l'entrée de la petite malade, on constate l'existence d'une collection purulente assez grosse ressemblant aux collections d'origine appendiculaire, mais paraissant plus rapprochée de la vessie.

Laparotomie. On trouve une péritonite généralisée avec un exsudat plus marqué du côté gauche. L'appendice iléo-cæcal est sain et en place; mais il y a un *gros diverticule de Meckel épaissi, presentant à sa base une plaque de sphacèle*, point de départ de la péritonite. Mort.

Obs. 39. — *Diverticulite gangréneuse avec péritonite généralisée.* — In th. Cazin. — Jeune homme d'une santé florissante, âgé de 18 ans, meurt d'étranglement intestinal (?). Le mercure coulant avait amené une rémission momentanée des symptômes qui, au bout de quelques jours, sont devenus très graves.

Autopsie. — On trouve, à la distance de 15 pouces de la valvule iléo-cæcale, un diverticule vrai, tellement gangréné, qu'il avait donné issue aux matières fécales et au mercure dans la cavité abdominale, par une déchirure de son extrémité adhérente.

Obs. 40. — *Diverticulite perforante avec péritonite généralisée.* — Denucé, *Soc. anat.*, t. XXVI, p. 369. — Au cours d'une discussion à propos de la présentation d'un diverticule de Meckel, Denucé rappelle le cas d'un homme soigné en 1847 à l'hôpital Sainte-Marguerite, et mort avec tous les signes d'une péritonite généralisée. A l'autopsie, on trouva que l'origine des accidents était due à *la pénétration dans un diverticule intestinal d'un noyau de cerise, qui avait déterminé une ulcération et une perforation diverticulaires.*

Obs. 41 (résumée). — *Diverticulite gangréneuse.* — Rayer, *Archiv. gén. méd.*, t. V, p. 68. — Mme L..., soignée antérieurement pour une *gastro-entérite chronique*, est prise, après un malaise de quelques jours, d'une douleur abdominale très aiguë, continue, localisée à l'union de la fosse iliaque droite et de l'hypogastre, à la hauteur d'une ligne joignant les deux épines iliaques antéro-supérieures. Ventre souple, non douloureux, hors le point affecté ; vomissements bilieux fréquents, constipation opiniâtre ; pouls petit, dur, fréquent.

Sous l'influence des antiphlogistiques, la douleur est calmée momentanément ; puis le ventre se ballonne, les autres symptômes vont en s'aggravant ; mort 15 jours après le début des accidents.

Autopsie. — Péritoine enflammé, surtout dans la région hypogastrique ; dans la fosse iliaque, au point douloureux, tache brune, circulaire, oblongue, formée par un *appendice iléal enflammé et gangrené.* Ses deux extrémités sont cachées : il forme une arcade sous laquelle s'engage l'iléon ; le diverticule, irrégulièrement piriforme, prend naissance à 20 pouces du cæcum. Quelques adhérences récentes, détachées facilement, l'unissent au mésentère et à la circonvolution introduite sous l'arcade. Les parois de cette anse que l'on avait crue étranglée, sont saines, à peine injectées, non distendues. Le cæcum et l'appendice sont bien conformés et sains.

Obs. 42 (résumée). — *Diverticulite perforante avec péritonite généralisée.* — Beale cité par Fitz. — Il s'agit d'un malade mort de péritonite suraiguë. Le point de départ des accidents était la perforation d'un diverticule de Meckel dans la cavité duquel on trouva un noyau de cerise, l'écorce coriace de pépins de fruits, et deux masses dures, irrégulières, ressemblant aux concrétions que l'on trouve souvent dans l'intestin des chevaux.

Obs. 43. — *Diverticulite gangréneuse avec péritonite généralisée.* — Roth, *Arch. de Virchow* (voyez p. 27).

Obs. 44. — *Diverticulite perforante avec péritonite généralisée.* — Tregelles Fox, *Pathol. Soc. of Lond.*, janvier 1898 (résumée). — Enfant de 5 ans ; habitué à souffrir après les repas de digestions difficiles. Il présentait une division du voile du palais.

Début de la maladie le 16 octobre par des malaises après le repas

Le lendemain, 16, les douleurs abdominales deviennent plus vives.

18 *octobre*. — Vomissements alimentaires et bilieux. Les douleurs sont telles que le malade se tord dans son lit ; il évite le décubitus dorsal et se couche de préférence sur le côté droit. A noter également la fièvre à grandes oscillations, la résistance de la paroi abdominale, et la matité dans le flanc et la fosse iliaque gauches. Traitement : opium et stimulants.

19. — Les douleurs diminuent, mais le pouls devient plus rapide. On donne de grands lavements qui n'ont d'autre effet que de provoquer quelques évacuations muqueuses et un état de faiblesse voisin du collapsus.

20. — Légère amélioration trompeuse, bientôt suivie d'une aggravation des phénomènes : délire, vomissements bilieux, pas de selles normales, quelques évacuations muqueuses.

21. — Pouls moins fréquent ; le petit malade prend quelques toniques : l'intestin réagit toujours difficilement ; quelques selles liquides ; on essaie la suralimentation par le rectum. Dans la nuit les crises de douleurs et de vomissements recommencent en même temps qu'augmente le ballonnement du ventre.

22. — Signes de collapsus. Mort dans le délire.

Autopsie. — On trouve au centre de l'abdomen deux anses du côlon transverse, largement distendues. Sous elles était un segment arrondi serré et tordu, comprimé contre la colonne avec des anses du petit intestin distendues et adhérentes les unes aux autres par des fausses membranes de péritoine récentes. Le corps du diverticule de Meckel se trouvait à gauche, près du côlon ; profondément on aperçoit l'estomac rétracté, mais normal aux autres points de vue.

Au niveau de l'anse de l'iléon serrée et tordue, la lumière de l'intestin était rétrécie, mais non complètement oblitérée. Le diverticule de Meckel était flaccide, presque vide : le pédicule fortement congestionné, couleur vin de Porto ; le corps exsangue ; les lésions sont très nettes dans la couche péritonéale enflammée. *Il existe une perforation*, d'un quart de pouce, de date récente, par laquelle ont passé dans la cavité péritonéale des débris alimentaires. Un liquide séro-purulent, brunâtre, d'odeur fétide, sépare les anses intestinales recouvertes de fausses membranes.

Obs. 45.— *Diverticulite aiguë avec péritonite généralisée.*— Due à l'obligeance de M. le Dr Picqué. — R... Jean, âgé de 30 ans, entre le 10 mars 1897 à l'hôpital Dubois, dans le service du Dr Picqué, 1er étage, lit no 15.

Bonne santé habituelle. Pas de troubles digestifs antérieurs.

Le 6 mars, le malade dîne comme à l'ordinaire, quoique se sentant déjà un peu mal à l'aise ; il va en soirée cependant, là il est pris brusquement de violentes coliques, siégeant au niveau de la région ombilicale. Il est obligé de rentrer et de se coucher.

Depuis ce moment, les douleurs sont continues, elles se sont étendues à tout l'abdomen. Le malade a pris le lit ; il n'a pas eu de selles ; quelques gaz par l'anus ; pas de vomissements.

Très peu d'urine dans la vessie, ainsi qu'on a pu s'en assurer par le cathétérisme.

A son entrée à l'hôpital, le malade est dans un état de prostration assez marquée, mais en pleine connaissance cependant. Le ventre est ballonné, saillant surtout au niveau de la région ombilicale ; la palpation est douloureuse, surtout au niveau de la fosse iliaque droite, où il y a de l'empâtement et de la submatité. Le maximum de la douleur ne siège pas au point de Mac Burney, mais en un point situé notablement plus haut sur la même verticale.

Température normale. Pouls petit, fréquent. Extrémités légèrement cyanosées et refroidies.

Le malade a vu un médecin qui a pensé à une occlusion intestinale et qui l'a envoyé à l'hôpital, pour y être opéré. Dès son entrée, à 10 heures du matin, nous voyons le malade et pensons aussi à une occlusion intestinale, dont nous ne pouvons déterminer la cause. M. Picqué cependant, après un examen très soigné, croit que l'on se trouve en présence d'une appendicite de variété postérieure, rétro-cæcale, se basant sur le siège de la douleur et sur l'empâtement de la fosse iliaque. Il décide une intervention d'urgence.

Opération. — Incision au niveau de la fosse iliaque droite de 15 centimètres, oblique en bas et en dedans. Après l'ouverture du péritoine, il s'écoule une sérosité roussâtre, assez abondante, fétide. Exploration de l'intestin grêle, du cæcum, de l'appendice, qui sont trouvés normaux. On a avec la main la sensation d'une bride étranglant une portion de l'intestin, mais cette bride siégeant trop haut pour pouvoir être atteinte ainsi, on referme la plaie latérale pour faire une laparotomie médiane. L'incision va de l'ombilic à la symphyse pubienne ; on déroule les anses intestinales, on découvre la bride, qui est formée par un canal ampullaire, dilaté, s'insérant à l'intestin grêle par son pédicule et venant s'attacher par son extrémité libre à une anse intestinale située plus bas ; ce canal est un diverticule intestinal formant un anneau, par où passe une anse congestionnée, dilatée, en voie d'étranglement. On détruit les adhérences de l'extrémité inférieure, on résèque le pédicule au voisinage de son insertion, entre deux ligatures. M. Picqué examine de nouveau les anses intestinales, et, après s'être assuré qu'il n'existe pas de perforation, il referme le ventre. Mais à ce moment les anses intestinales très distendues par les gaz s'échappent de l'abdomen au fur et à mesure qu'on veut les y faire rentrer ; on y arrive cependant avec beaucoup de peine. Suture de la paroi abdominale sur trois plans.

L'opération a duré environ une heure et demie.

Le malade est revu plusieurs fois dans la journée, son état ne s'est

pas aggravé. Le soir, la température est normale. A 11 h. 1/2, le malade est calme, il ne souffre pas : son pouls est fréquent, mais assez plein.

Le lendemain matin, la peau est refroidie, le pouls fréquent et très petit. On fait une injection intra-veineuse de sérum de Hayem (1 litre) dans la saphène droite. Immédiatement le pouls qui était imperceptible se relève, le malade qui était affaissé et demi-comateux se réveille et se met à parler.

Mais bientôt il retombe dans le coma et meurt à midi et demi.

Le lendemain, ne pouvant faire une autopsie régulière, on rouvre le ventre. On constate alors ce qui suit : les anses intestinales sont dilatées, très congestionnées ; en aucun point il n'existe de perforation ni de menace de perforation.

Le pédicule du diverticule s'insérait sur le bord libre de l'intestin, à un point distant de 90 centimètres de la terminaison de l'iléon ; son extrémité inférieure était adhérente au bord gauche du mésentère, au voisinage de l'iléon, à 15 centimètres de sa terminaison. L'anse comprise entre les deux points d'insertion (75 cm.) était en voie d'étranglement.

Il n'y a pas de pus ni de fausses membranes dans le péritoine, mais de la sérosité louche. Le sujet ne présente pas de malformation congénitale.

L'examen du diverticule fait après l'opération l'avait montré très distendu par du liquide, qu'on avait recueilli avec une pipette avant d'ouvrir le diverticule. Ce liquide est très fétide, analogue à celui qui s'était échappé du péritoine lors de l'incision. La cavité du diverticule est libre, non cloisonnée, elle ne renferme pas de corps étranger ; en deux points, les parois sont ulcérées sur la face muqueuse, elles sont très amincies et en voie de perforation, l'ulcération se faisait de la muqueuse vers la séreuse.

La sérosité péritonéale n'avait pu être recueillie à temps pour être cultivée. Mais la sérosité intra-diverticulaire a été cultivée sur bouillon, sur gélose et sur bouillon lactosé. On a obtenu des cultures pures de coli-bacille.

L'examen microscopique de la paroi de la poche a été fait par M. le Dr Ménétrier, médecin de l'hôpital Dubois. Il a montré qu'elle était formée de quatre tuniques, muqueuse, celluleuse, musculeuse et séreuse, analogues à celles de l'intestin grêle. Ce diverticule était donc bien un diverticule de Meckel. De plus, il y a des lésions inflammatoires très accentuées au niveau de la muqueuse, de la celluleuse et jusque dans la musculeuse ; il y a une infiltration leucocytaire diffuse et par places de petits foyers hémorrhagiques ; un certain nombre de cellules épithéliales sont nécrosées.

C. — **Diverticulite à rechutes.** — Pour nous, il en est de la

diverticulite comme de l'appendicite. Le substratum anatomique est constitué par des lésions d'inflammation chronique. A chaque poussée aiguë inflammatoire correspond une crise diverticulaire ; la première peut être mortelle, on peut voir au contraire plusieurs crises survenir impunément chez le même individu, qui conservera, dans l'intervalle des poussées, une sensibilité spéciale dans la région occupée par le diverticule chroniquement enflammé, ou reviendra complètement à l'état normal.

Nous n'avons pu trouver que deux cas de diverticulite à rechutes, et ils ne sont pas assez riches en détails sur la façon dont se traduisaient les crises douloureuses, pour que nous y insistions. Nous nous contenterons simplement de les reproduire.

Obs. 46. — *Diverticulite à rechutes.* — Houston (cité par Fitz) (résumée). — Femme ayant eu, pendant longtemps et à des intervalles variables, des crises douloureuses dans le ventre. On trouva chez elle un diverticule de Meckel adhérent, entouré d'anses intestinales étroitement unies les unes aux autres par des adhérences d'âge différent, récentes et anciennes, résultat des poussées successives qui s'étaient traduites par des crises douloureuses. Ce diverticule était rempli par une masse dure, probablement des matières formant un calcul stercoral.

Il semble bien qu'il s'agisse ici d'une diverticulite à rechutes, dont chaque poussée aiguë s'est accompagnée de douleurs et de péritonite adhésive péri-diverticulaire.

Obs. 47. — *Diverticulite à rechutes. — Mort par péritonite généralisée.* — Jackson, *Descript. cat. of the mus of Boston*, n° 497. — Homme de 46 ans. Six ans auparavant, attaque de colique durant huit heures ; il sentit quelque chose se détacher, et les symptômes disparurent immédiatement. Six mois avant la mort nouvelle attaque semblable.

Dernière attaque. — Douleur vive à la *région ombilicale*, sentiment constant de gêne, constipation, vomissements peu abondants, tendance au hoquet, ventre mou et flasque, pas douloureux ; langue sale, quelque appétit, peau bonne, pouls de 72 à 78.

Le sixième jour, il rend une timbale et quatre onces de sang avec soulagement.

Le septième, le pouls monte à 128, rejet de quelques fragments membraneux par l'anus.

Le neuvième facies anxieux, respiration embarrassée, pouls faible, nuit sans sommeil, agitée.

Le dixième jour, il *prend un purgatif* le matin, et vers dix heures il est saisi brusquement d'une douleur déchirante, dans l'abdomen, le facies devient livide, le pouls devient imperceptible ; il a trois selles avec quelques traces de matières fécales, mais surtout avec du sang et des débris membraneux : pas de ténesme : mort à deux heures de l'après-midi.

Autopsie. — Légère couche de matières fécales à la surface du péritoine qui ne paraît pas enflammé. Un diverticulum naît de l'iléon à 35 pouces de la valvule cæcale, et adhère fermement et largement par son extrémité aveugle au côté opposé du même intestin, à moins d'un pouce de son origine, formant ainsi une bride permettant le passage de trois doigts. A travers cet anneau tous les intestins entre l'appendice et le cæcum, sauf les trois derniers, se sont engagés. Ils sont d'une couleur rouge foncé, et la ligne de démarcation entre eux et la partie étranglée est très distincte ; l'étranglement n'est pourtant pas complet, il permet la mobilité des anses qui sont modérément distendues. Exactement *à l'origine du diverticule existe une perforation* d'environ une ligne de diamètre. *Une ulcération* du diamètre d'un demi-pouce, *intéressant la tunique muqueuse*, occupe la cavité du cul-de-sac du diverticule.

Dans ce cas on ne saurait nier qu'il faille faire une part à l'étranglement. Mais le point capital paraît être la péritonite par perforation diverticulaire. En effet l'étranglement n'était pas complet, et les anses jouaient librement dans l'anneau, sans être trop distendues. L'auteur qui rapporte cette observation fait jouer, au contraire, le premier rôle à l'occlusion ; il pense même que les deux crises douloureuses abdominales antérieures sont dues à des phénomènes d'occlusion n'ayant duré que quelques heures, et ayant cédé spontanément. Tout autre est notre interprétation. Pour nous les trois attaques sont des crises de diverticulite ; la dernière s'est compliquée d'occlusion incomplète et a abouti à la gangrène et à la perforation de l'appendicite de Meckel. Notons en passant l'effet désastreux du purgatif qui a certainement, par des mouvements intempestifs de l'intestin, précipité la terminaison fatale.

A la suite de ces deux observations de diverticulite à rechutes, nous rapportons l'histoire, un peu obscure à notre avis, d'une malade qui présentait un diverticule de Meckel chroniquement enflammé, adhérent à la vessie et à l'iléon, dont sa cavité semblait être indépendante, et rempli d'une masse pierreuse formée de matières fécales

durcies. Cette observation manque de clarté et de détails précis : le cas méritait qu'on s'y arrêtât, et surtout qu'on l'exposât plus longuement et plus complètement.

Voici l'observation de cette malade, telle qu'elle est rapportée par le chirurgien qui l'a opérée :

Obs. 48. — *Lithiase diverticulaire stereorale* (?). — Beach, *Annals of Surgery*, 1896, t. II. — Femme de 62 ans, amenée à Massachussel's hospital pour des douleurs continues dans le ventre dont elle souffre depuis 15 ans. On croit d'abord à une cystite calculeuse ; mais, à un moment donné, l'examen minutieux des urines qui déposent fortement y montre la présence de matières fécales. L'examen de l'abdomen permet de constater une résistance toute particulière dans la fosse iliaque gauche, résistance qui s'étend à la région ombilicale.

Les touchers vaginal et rectal sont absolument négatifs.

Laparotomie. — L'épiploon est adhérent au péritoine pariétal. Libération des adhérences. On trouve alors, accolée à la face postérieure de la vessie, une masse dure, plus grosse qu'un œuf de poule, de consistance calcaire et dont l'extrémité postérieure adhère à l'iléon en un point situé à deux pieds du cæcum. Il est facile de se convaincre, étant donnée la solidité des adhérences, que les essais de libération entraîneront presque fatalement l'ouverture de la vessie et de l'intestin. C'est ce qui arrive en effet : et les déchirures vésicale et intestinale, produites dans les manœuvres faites pour enlever la tumeur, sont refermées par un double plan de sutures.

Outre la tumeur, il existe un cordon allant du mésentère au plancher pelvien. Ce cordon est lié et enlevé. On place une sonde à demeure dans la vessie. Guérison.

Examen de la pièce. — C'est un sac ovale, en forme de pomme de terre, et dont la paroi est calcifiée. Au niveau de l'adhérence avec la vessie est une ouverture qui la faisait communiquer selon toute vraisemblance avec la poche. Une ouverture plus petite existe au niveau de l'extrémité iléale. A ce niveau la paroi est membraneuse et non calcifiée : elle présente un épithélium cylindrique, de minces glandes tubuleuses, plus petites mais de même structure que celles de l'iléon. A l'intérieur de cette poche se trouve une concrétion fécale très dure du volume d'un œuf de pigeon.

Le cordon mesure 5 centimètres de long et 1 centimètre de large ; il est composé de tissu graisseux contenant une petite artériole et de péritoine.

Tout cela semble bien se rapporter à un diverticule de Meckel transformé, qui se serait séparé de l'intestin secondairement et aurait adhéré à la vessie d'une façon tout intime. Le cordon représenterait le méso du diverticule plus ou moins altéré.

CHAPITRE V

Pronostic, diagnostic et traitement.

Le pronostic des inflammations diverticulaires est essentiellement variable avec la forme qu'elles revêtent. Lorsque tout se borne à une lésion pariétale légère, à une simple folliculite, la guérison surviendra facilement, et les méfaits de l'inflammation diverticulaire s'arrêteront à la formation de quelques adhérences qui fixeront l'appendice de Meckel en un point de la cavité abdominale. Quand nous avons exposé l'occlusion intestinale par les vestiges du canal vitellin, nous avons vu combien fréquentes étaient ces adhérences, et nous avons insisté sur leur importance originelle. Pour nous les diverticules ainsi devenus adhérents ont été le siège d'une inflammation antérieure, si légère fût-elle. Dans les deux cas que nous pouvons citer à l'appui de cette opinion, celui de M. Hartmann (V. obs. I) et celui de MM. Mauclaire et Macaigne (V. obs. 32), l'examen histologique ne laisse aucun doute à ce sujet.

Voilà donc toute une série de faits où la diverticulite comporte un pronostic bénin. Mais nous ne devons pas oublier que, sur un diverticule de Meckel chroniquement enflammé, peuvent se produire des poussées aiguës toujours sérieuses, et que, d'autre part, une seule atteinte peut aller jusqu'à la perforation et s'accompagner de péritonite généralisée dont nous connaissons la terminaison presque toujours fatale.

Il est encore une autre considération dont il faut tenir compte, c'est la fistule pyo-stercorale possible. En effet supposons que nous ayons affaire à un diverticule idéal enflammé, perforé en un point mais ayant gardé suffisamment ouverte la communication avec l'intestin. L'abcès péri-diverticulaire une fois incisé, au lieu d'assister à la cicatrisation et à la fermeture de la plaie, nous allons voir surve-

nir tous les ennuis de la fistule pyo-stercorale qu'il n'est pas toujours facile de faire cesser. C'est ce qui arriva pour le malade de Kœrte. A la suite d'une diverticulite avec abcès péri-diverticulaire et début de péritonite généralisée, il persista, pendant de longs mois, une fistule pyo-stercorale que Kœrte eut toutes les peines du monde à fermer (V. p. 87).

En résumé le pronostic de l'affection qui nous occupe reste sérieux et seule une intervention hâtive permettra de conjurer les accidents, s'il en est temps encore, ou d'en atténuer les effets si le mal est produit. Dans ce but la nécessité d'un diagnostic précoce s'impose.

Ce diagnostic, pouvons-nous le faire ? Avons-nous des éléments cliniques suffisants qui, groupés en faisceaux, nous formeront un complexus caractéristique ? A cette question nous sommes contraint, à notre grand regret, de répondre par la négative. Pas de syndrome spécial ; pas même un symptôme particulier qui puisse nous faire croire à une lésion diverticulaire. Nous le disions au début de cette étude clinique : « Autant d'observations de diverticulite, autant d'erreurs de diagnostic. » Et, chemin faisant, en exposant les formes cliniques sous lesquelles se présentent les inflammations diverticulaires, nous avons pu nous convaincre que rien dans leur physionomie n'était caractéristique. Bien plus nous avons, à la lumière des faits, montré que l'histoire clinique de la diverticulite reproduisait, à s'y méprendre, celle de l'appendicite ; et, de fait, si, dans les observations anciennes, on la voit surtout confondue avec l'occlusion intestinale, c'est avec l'appendicite, bien connue aujourd'hui, que se produit l'erreur de diagnostic dans les cas publiés plus récemment. Nous avons vu, dans le cas qui nous est personnel, combien frappante était la ressemblance avec une appendicite accompagnée de péritonite adhésive, et combien facile la confusion.

A défaut de signe différentiel a-t-on quelques indices pouvant éveiller les soupçons et faire penser au diverticule de Meckel ? Ici nous ne pouvons que répéter ce que nous avons écrit au diagnostic de l'occlusion intestinale (V. p. 29). S'il existe d'autres malformations ; si les phénomènes de douleur, d'empâtement, de plastron siè-

gent plutôt vers l'ombilic que dans la fosse iliaque ; s'il y a des antécédents d'écoulement ou de tumeur congénitale du nombril, pensons au diverticule de Meckel. Mais, en nous reportant aux observations que nous avons reproduites, nous voyons que dans aucune les soupçons ne pouvaient être éveillés.

Ainsi se trouve vérifié ce que nous écrivons, au début de ce travail, sur les inflammations diverticulaires. Leur histoire se trouve calquée, pour ainsi dire, sur celle de l'appendicite, et les ressemblances cliniques sont telles que, dans plusieurs cas, le diagnostic porté était appendicite. Tout ce qui a été dit au sujet du diagnostic des différentes formes de cette affection est applicable ici. Avec elle deux causes d'erreur subsistent : l'occlusion intestinale et la perforation intestinale, et, comme la diverticulite est très rare, c'est toujours à l'une ou l'autre de ces affections que l'on pensera ; malheureusement, nous le répétons, nous ne possédons aucun symptôme pouvant nous mettre sur la voie du diagnostic et nous permettant de poser d'une façon sûre les indications rationnelles de l'intervention chirurgicale.

Cette intervention sera différente suivant les cas et elle répondra en somme aux grandes lignes du traitement des inflammations appendiculaires. Dans les cas de diverticulite avec péritonite adhésive, la laparotomie permettra d'arriver sur l'organe enflammé et de l'enlever, après l'avoir libéré de ses adhérences. On pourra se contenter de placer une ligature près de son insertion sur l'iléon et agir comme pour l'appendice iléo-cæcal ; ou encore réséquer le diverticule à la base et faire une entérorraphie latérale. C'est la règle que l'on suivra pour les interventions à froid ou dans les cas de diverticulite subaiguë, comme celle que nous avons observée.

Dans les cas d'abcès péri-diverticulaires enkystés, il suffira d'ouvrir le foyer, de le nettoyer avec précaution, de le drainer. Le plus souvent le diverticule restera invisible au fond de la poche, et on n'insistera pas pour le trouver, des manœuvres intempestives pouvant disséminer l'infection dans la grande cavité péritonéale. Mais ici un inconvénient sérieux peut se présenter : c'est la fistule stercorale consécutive (V. p. 87). Dans ces cas, il faudra, comme Kœrte a fait pour

son malade, intervenir secondairement et aller enlever le diverticule perforé, origine de tous les accidents.

Enfin dans les cas de diverticulite perforante avec péritonite généralisée, l'intervention rapide, immédiate s'impose avec lavage et drainage de la cavité péritonéale.

Toute cette partie du traitement de la diverticulite ne présente rien de particulier ni de spécial, puisque les accidents en présence desquels se trouve le chirurgien sont les mêmes que pour l'appendicite. Aux mêmes maux, les mêmes remèdes.

Ainsi, arrivé au terme de cette histoire ébauchée de la diverticulite, nous nous trouvons ramené à nos affirmations du début. Il existe entre cette affection et l'appendicite des points de ressemblance incontestable. Déjà l'anatomie, en nous montrant deux organes présentant une structure à peu près analogue et une situation presque identique, nous permettait de prévoir que l'inflammation revêtirait dans l'un et l'autre appendice sinon les mêmes formes, du moins des formes peu différentes. Nous avons demandé à l'anatomie pathologique et à la clinique la confirmation de cette hypothèse et leur réponse a été telle qu'il est absolument impossible de nier qu'il y ait un air de famille frappant entre les inflammations appendiculaires et les inflammations diverticulaires. Dans tout ce que nous avons écrit dans les pages précédentes éclate cette ressemblance aussi bien dans les lésions fondamentales de la maladie que dans les allures cliniques qu'elle revêt et dans les indications thérapeutiques qu'elle comporte ; et, sauf quelques nuances, sauf quelques détails, l'évolution de la diverticulite rappelle, dans ses grandes lignes, l'inflammation de l'appendice iléo-cæcal.

Il importe donc de savoir qu'à côté de l'appendicite, il existe une affection, la diverticulite, beaucoup plus rare, mais bien intéressante, qui lui emprunte une bonne part de ses manifestations cliniques, dont toute l'histoire est, pour ainsi dire, calquée sur la sienne, mais dont l'individualité n'en persiste pas moins. Cette affection nous a paru mériter mieux que la place, par trop effacée, qu'elle occupe. Nous avons essayé de plaider sa cause ; heureux si, par les quelques

pages que nous avons consacrées à la diverticulite, nous avons pu réussir à attirer l'attention sur elle et contribuer à lui faire obtenir, à côté de sa sœur aînée, l'appendicite, dans le vaste cadre de la pathologie abdominale, la place, si petite soit-elle, à laquelle elle a droit.

CONCLUSIONS

PREMIÈRE PARTIE

Anomalies dues à la persistance du diverticule de Meckel

I. — L'occlusion intestinale par le diverticule de Meckel reconnaît le plus souvent comme cause une bride diverticulaire, la formation d'un anneau ou d'un nœud. Mais il existe deux autres modes pathogéniques de cette redoutable complication plus rares et presque inconnus : l'invagination du diverticule avec ou sans invagination intestinale, et le volvulus diverticulaire.

II. — Les hernies diverticulaires, sujettes aux mêmes complications que les hernies intestinales, comportent les mêmes indications thérapeutiques.

III. — Le vrai traitement rationnel des fistules ombilicales diverticulaires et de leur fréquente complication, le prolapsus du diverticule, est la laparotomie qui permet de supprimer radicalement la cause des accidents.

IV. — Les kystes diverticulaires forment trois grandes variétés : intra-abdominale, pré-péritonéale, intra-pariétale. Dans les cas de cette dernière variété, l'ablation pourra être facilement tentée.

V. — Les tumeurs adénoïdes diverticulaires reconnaissent pour origine le prolapsus partiel latéral de la muqueuse du diverticule de Meckel décapité au moment de la chute du cordon. Comme particularités anatomo-pathologiques rencontrées dans nos deux cas personnels nous signalerons :

1° La présence d'un tissu réticulé par endroits, et de véritables follicules clos ;

2° La présence de productions hypertrophiques ayant pour point de départ les villosités ;

3° La tendance de certaines formations glandulaires à la dilatation kystique ;

4° Enfin la présence de nombreuses plasmazellen et de nombreuses cellules éosinophiles.

DEUXIÈME PARTIE

Diverticulite.

I. — L'inflammation du diverticule de Meckel prend le nom de diverticulite.

II. — Au point de vue des lésions, elle peut affecter toutes les formes et tous les degrés, depuis la simple congestion et la folliculite légère, jusqu'à la gangrène et la perforation. Comme pour l'appendicite le maximum des lésions paraît siéger au niveau des follicules. Folliculite, péri-folliculite, lymphangite sont les trois anneaux de la chaîne anatomo-pathologique.

III. — La diverticulite est une affection rare, observée surtout chez l'adulte : l'existence d'un état inflammatoire de l'intestin et la présence de corps étrangers dans la cavité diverticulaire doivent être notées comme causes occasionnelles.

IV. — La pathogénie de la diverticulite paraît être la même que celle de l'appendicite. L'origine des accidents est l'infection, avec ou sans transformation du diverticule en cavité close.

V. — Au point de vue clinique, il existe deux formes de diverticulite : l'une aiguë, l'autre chronique.

VI. — La diverticulite aiguë s'accompagne tantôt de péritonite circonscrite, tantôt de péritonite généralisée, primitive ou secondaire. Dans ces différentes formes elle reproduit, à s'y méprendre, le syndrome de l'appendicite.

VII. — La diverticulite chronique passe en général inaperçue et ne se révèle qu'au moment des poussées aiguës.

VIII. — Le pronostic est essentiellement variable avec chaque forme.

IX. — Le diagnostic ne se fait en général pas. En présence d'une péritonite circonscrite ou généralisée d'origine inconnue, on songera au diverticule de Meckel s'il existe une malformation ou une lésion ombilicale (fistule, tumeur adénoïde).

X. — Le traitement est la laparotomie avec ablation du diverticule si elle est possible.

BIBLIOGRAPHIE

Alsberg. — *Archiv. f. klin. Chir.*, Berl. 8.28, p. 169.
Auffret. — *Archives méd. navale*, 1875.
Augier. — Th. Paris, 1888.
Barth. — *Deut. Zeit. f. Chir.*, 1887, Bd. 26.
Besnier. — Th. Paris, 1860.
Beale. — *Report of Proc. of the Pathol. Soc. Lond.*, 1851-1852.
Bérard et Delore. — *Revue de chirurgie*, mai 1899.
Beach. — *Annals of Surgery*, 1896, t. II.
Broca. — *Société de chirurgie*, 1894.
Bureau. — Th. Paris, 1898.
Golding Bird. — *Lond. Clin. Soc.*, novembre 1895.
Brindeau. — *Soc. anat.*, mai 1899.
Blanc et Weil. — *Soc. anat.*, mai 1899.
Bayle. — *Arch. méd. milit.*, février 1894.
Brucé. — Th. Paris, 1834.
Carwardine. — *Brit. med. Journ.*, 1897, t. II, p. 458.
Cruveilhier. — *Gaz. hôp.*, 1872.
Chauffard. — *Soc. anat.*, 1879.
Cazin. — Th. Paris, 1862.
Chandelux. — *Archives de physiologie*, 1881.
Denucé. — *Soc. anat.*, t. XXVI, p. 369.
Erdman. — *New-York med. J.*, avril 1898.
Elliot. — *Congrès chir. Washington*, 1894.
Fitz. — *American Journal of med. Sciences*, 1884.
Gally. — *Arch. prov. de chir.*, t. VII, p. 180.
Gilis. — *Nouv. Montp. méd.*, t. VII, p. 505.
Gilette. — *Union méd.*, juillet 1883.
Galton. — *Trans. of the Pathol. Soc. of Lond.*, 1872, p. 103.
Guinard. — *Soc. chir.*, 1898, p. 189.
Gildersleeve. — *Med. News*, mars 1898.
Galton. — *Trans. of the Pathol. Soc. Lond.*, 1872.
Hartmann. — *Soc. chir.*, 1898, p. 202.
Haie. — Th. Paris, 1897.
Hanselmann. — *Berl. klin. Woch.*, janvier 1898.
Jordan. — *Berl. klin. Woch.*, 1896, p. 25.
Jacoby. — *Berl. klin. Woch.*, 1877, p. 202.
Jamain. — *Soc. anat.*, t. XVI, p. 74.
King. — *Archiv. gén. de méd.*, 1844, 4e série, t. IX.

Kolaczek. — *Arch. Langenbeck*, 1875, p. 349.
Kustner. — *Archiv. Virchow*, 1877, p. 286.
Kern. — *Beit. z. klin. Chir.*, XIX, p. 353.
Kelynak. — *Brit. med. J.*, août 1897.
Küttner. — *Beit. z. klin. Chir.*, XXI, p. 289.
Kœrte. — *Berl. klin. Woch.*, 1894, nos 40-42.
Kirmisson. — *Traité des maladies chirurgicales d'origine congénitale*, 1898.
Kammerer. — *Annals of Surgery*, août 1897.
Kramer. — *Centralb. f. Chir.*, 1898.
Lauer. — *Deut. Z. f. Chir.*, 1896, t. 44, p. 316.
Lean. — *Journ. amer. med. ass.*, avril 1898.
Lévy (M.). — *Gaz. méd.*, 1845, p. 129.
Lœvenstein. — *Arch. f. klin. Chir.*, t. 49, p. 541.
Lannelongue. — *Arch. gén. méd.*, 1884.
Macaigne et Blanc. — *Soc. anat.*, mai 1899.
Mauclaire et Macaigne. — *Soc. anat.*, 1898.
Moscati. — *Mém. de l'Acad. chir.*, t. III, p. 468.
Parise. — *Mém. de l'Acad.*, 1851.
Picqué. — *Congrès chir.*, Paris, 1897.
Prestat. — *Soc. anat.*, 1839, p. 92.
De Quervain. — *Centr. f. Chir.*, 1898.
Roser. — *Arch. Langenbeck*, 1875, p. 475.
Roth. — *Arch. Virchow*, 1881, p. 377.
Railton. — *Brit. med. J.*, 1893, p. 795.
Rayer. — *Arch. gén. méd.*, 1824, p. 68.
Routier. — *Soc. chir.*, oct. 1897.
Sauer. — *Deuts. Zeit. f. Chir.*, 1896.
Stierlin. — *Deut. med. Woch.*, 1897, p. 188.
Stubenrauch. — *Congrès chir. allemand*, 1898.
Sprengel. — *Congrès chir. allemand*, 1898.
Thibault. — Th. Paris, 1898.
Thérémin. — *Revue des mal. de l'Enf.*, 1885.
Tregelles Fox. — *Pathol. Soc. of Lond.*, janvier 1895.
Tielmans. — *Deuts. Zeit. f. Chir.*, 1883, Bd. 18.
Villard. — Th. Paris, 1886.
Weil. — *Soc. anat.*, 1896.
Zumwinckel. — *Arch. Langenbeck*, 1890.

TABLE DES MATIÈRES

Pages

Considérations générales et division du sujet 7

PREMIÈRE PARTIE

Anomalies dues à la persistance du diverticule de Meckel.

Chapitre premier. — Occlusion intestinale par le diverticule de Meckel . 11

A. Diverticule adhérent à l'ombilic. 12
B. Diverticule libre dans la cavité abdominale 13
C. Invagination par le diverticule de Meckel 18
D. Volvulus du diverticule. 25

Chapitre II. — Hernies diverticulaires 31

1° Hernies congénitales 31
2° Hernies acquises 31

Chapitre III. — Fistules ombilicales diverticulaires 37
Chapitre IV. — Prolapsus ombilical du diverticule. 41
Chapitre V. — Kystes diverticulaires. 46
Chapitre VI. — Tumeurs adénoïdes diverticulaires. 52

DEUXIÈME PARTIE

Diverticulite.

Chapitre premier. — Généralités 65
Chapitre II. — Anatomie pathologique. 68
Chapitre III. — Etiologie. Pathogénie 73
Chapitre IV. — Etude clinique 78
Chapitre V. — Pronostic, diagnostic et traitement 96

Conclusions 101

Bibliographie 105

Imp. J. Thevenot, Saint-Dizier (Haute-Marne).